

ГЛОМУСНАЯ ОПУХОЛЬ КАК ПРИЧИНА НЕВРОПАТИЧЕСКОЙ БОЛИ В ПАЛЬЦЕ ПОД МАСКОЙ НЕВРОПАТИИ

Тихонова О.А.¹, Дружинина Е.С.², Карапетян А.С.³, Дружинин Д.С.^{4,5}, Резник Э.Я.¹

¹Балтийский федеральный университет имени Иммануила Канта, Калининград, Россия

²Российский национальный исследовательский медицинский университет им. Н.И. Пирогова, Москва, Россия

³Городская клиническая больница им. С.С. Юдина, Москва, Россия

⁴Первый Московский государственный медицинский университет имени И.М. Сеченова (Сеченовский Университет), Москва, Россия

⁵Ярославский государственный медицинский университет, Ярославль, Россия

Резюме

Гломусная опухоль (ГО) — доброкачественное, чрезвычайно болезненное новообразование, которое в 65% случаев локализуется в кончиках пальцев рук, часто под ногтем. Основное проявление — интенсивный невропатический болевой синдром, устойчивый к стандартным анальгетикам. Высокая частота диагностических ошибок (43–65%) приводит к тому, что ГО ошибочно принимают за другую патологию и задержка в правильной диагностике может составлять от 3 до 15 лет. **Цель работы** — представить собственное наблюдение, данные литературы.

Ключевые слова: гломусная опухоль, кисть, невропатическая боль, маски невропатии.

Для цитирования: Тихонова О.А., Дружинина Е.С., Карапетян А.С., Дружинин Д.С., Резник Э.Я. Гломусная опухоль как причина невропатической боли в пальце под маской невропатии. *Российский неврологический журнал*. 2025;30(6):56–60. DOI 10.30629/2658-7947-2025-30-6-56-60

Для корреспонденции: Тихонова О.А., e-mail: offelia78@mail.ru

Конфликт интересов. Авторы заявляют об отсутствии конфликта интересов.

Финансирование. Авторы заявляют об отсутствии внешних источников финансирования.

Этическое утверждение. Получено добровольное информированное согласие пациента.

Информация об авторах:

Тихонова О. А., <https://orcid.org/0000-0002-1796-0193>; e-mail: offelia78@mail.ru

Дружинина Е. С., <https://orcid.org/0000-0002-1004-992X>

Карапетян А.С., <https://orcid.org/0000-0001-9312-6814>

Дружинин Д.С., <https://orcid.org/0000-0002-6244-0867>

Резник Э.Я., <https://orcid.org/0000-0001-6730-2722>

GLOMUS TUMOR AS A CAUSE OF NEUROPATHIC PAIN IN THE FINGER MASQUERADING AS NEUROPATHY

Tikhonova O. A.¹, Druzhinina E.S.², Karapetyan A.S.³, Druzhinin D.S.^{4,5}, Reznik E. Ya.¹

¹Immanuel Kant Baltic Federal University, Kaliningrad, Russia

²Pirogov Russian National Research Medical University, Moscow, Russia

³Center for Hand Surgery and Reconstructive Microsurgery, S.S. Yudin City Clinical Hospital, Moscow, Russia

⁴I.M. Sechenov First Moscow State Medical University (Sechenov University), Moscow, Russia

⁵Yaroslavl State Medical University, Yaroslavl, Russia

Abstract

Glomus tumors (GT) are benign yet exquisitely painful neoplasms, with approximately 65% occurring in the subungual region or fingertip. Primary manifestation is an intense neuropathic pain syndrome that is typically refractory to standard analgesic agents. A high rate of diagnostic errors (43–65%) frequently leads to misdiagnosis, with diagnostic delays ranging from 3 to 15 years. **The aim** of this article is to present your own observations, literature data.

Keywords: glomus tumor, hand, neuropathic pain, masquerading neuropathy.

For citation: Tikhonova O. A., Druzhinina E.S., Karapetyan A.S., Druzhinin D.S., Reznik E.Ya. Glomus tumor as a cause of neuropathic pain in the finger masquerading as neuropathy. *Russian Neurological Journal (Rossijskij Nevrologicheskij Zhurnal)*. 2025;30(6):56–60. (In Russian). DOI 10.30629/2658-7947-2025-30-6-56-60

For correspondence: Tikhonova O.A., e-mail: offelia78@mail.ru

Conflict of interest. The authors declare there is no conflict of interest.

Funding. The study had no sponsorship.

Ethical approval: voluntary informed consent was obtained from the patient.

Information about authors

Tikhonova O.A., <https://orcid.org/0000-0002-1796-0193>

Druzhinina E.S., <https://orcid.org/0000-0002-1004-992X>

Karapetyan A.S., <https://orcid.org/0000-0001-9312-6814>

Druzhinin D.S., <https://orcid.org/0000-0002-6244-0867>

Reznik E.Ya., <https://orcid.org/0000-0001-6730-2722>

Сокращения: ГО — гломусная опухоль, КТ — компьютерная томография, М-волны — моторной волны, МРТ — магнитно-резонансная томография, УЗИ — ультразвуковое исследование, ЭМГ — электромиография.

Введение. Гломусные опухоли (ГО) представляют собой доброкачественные, но крайне болезненные новообразования. Из расположенных в кистях до 65% ГО локализируются в кончиках пальцев, часто в подногтевой зоне [1]. Характерным клиническим проявлением является выраженный невропатический болевой синдром с «эпицентром» в дистальной фаланге пальцев кисти, сопровождающийся иррадиацией в ладонь, предплечье и даже плечо. Хронизация боли, резистентной к стандартной анальгетической терапии, нередко приводит к ошибочной диагностике частота которой достигает 43–65% случаев, причем наиболее часто ГО интерпретируются как: невропатии — 32–40% случаев; артропатии — 15–20% случаев; синдром Рейно, акроцианоз — 10–12% случаев; даже психические расстройства («соматоформный болевой синдром») — 5–8% случаев [2, 3]. Задержка диагностики составляет от 3 до 15 лет и более [2, 4].

Диагностические трудности обусловлены низкой осведомленностью врачей, глубокой локализацией в тканях пальца и малыми размерами опухоли, а также неспецифичностью клинических проявлений. В результате пациенты подвергаются не только неэффективному консервативному лечению, но и инвазивным вмешательствам, не имеющим патогенетического обоснования [5].

Согласно данным литературы, диагностический поиск причины боли нередко включает избыточный объем исследований, таких как электромиография (ЭМГ), магнитно-резонансная томография (МРТ) шейного отдела позвоночника, компьютерная томография кисти и шейного отдела позвоночника, изотопное сканирование костей и другие методы, не всегда обладающие достаточной информативностью в отношении данной патологии [2, 6]. Еще более тревожной представляется практика применения неоправданных методов лечения, включая физиотерапию, лучевую терапию, инъекции глюкокортикостероидов, назначение вазодилататоров, декомпрессию срединного и локтевого нервов, ламинэктомию, симпатэктомию и даже ампутацию пораженного сегмента [3, 7].

Представляем клиническое наблюдение. Пациентка В, 45 лет, направлена на ЭМГ и консультацию с подозрением на мононевропатию левого локтевого нерва. Жалобы — на интенсивные боли в пятом пальце левой кисти с иррадиацией в область предплечья. Боль носила невропатический пароксизмальный характер, выраженной интенсивности — по шкале ВАШ до 8 см. Дебют заболевания — около 2 лет с постепенным нарастанием интенсивности болевого синдрома, усиливавшегося при движении. Болеутоляющие средства не приносили облегчения.

Эпицентр боли локализовался в области дистальной фаланги. При визуальном осмотре обнаружено фокальное изменение цвета в форме маленького синего пятна в области ногтевого ложа пятого пальца (рис. 1).

Надавливание на область образования провоцировало усиление боли вплоть до нетерпимой. Нарушения чувствительности и двигательной функции пальцев кисти не обнаружено. При проведении стимуляционной ЭМГ амплитуды сенсорного потенциала и М-волны, а также скорость проведения при тестировании локтевого и срединного нервов регистрировались в границах нормальных значений. УЗИ диагностика изменений не обнаружила. При МРТ в области ногтевой фаланги мизинца левой кисти, на уровне проксимальных отделов ногтевого ложа обнаружено мелкое дополнительное образование овоидной формы (рис. 2).

Ввиду типичной клинической картины и инструментальной визуализации поставлен предварительный диагноз гломусной опухоли. Проведено хирургическое иссечение опухоли трансунгальным доступом под местной анестезией (рис. 3).

Гистологическое исследование иссеченного материала выявило скопление мноморфных клеток с эозинофильной цитоплазмой (гломусных клеток) вокруг расширенных сосудистых каналов, что соответствует диагнозу ГО.

Сразу после операции у пациентки прошла боль, и в течение 4 мес. не отмечалось признаков рецидива (рис. 4).

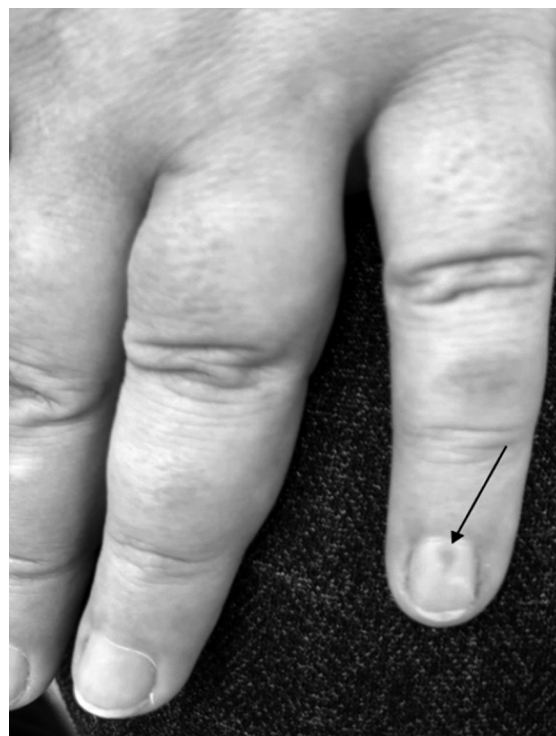

Рис. 1. Образование синего цвета в области подногтевого пространства пятого пальца слева

Fig. 1 Bluish discoloration of the subungual lesion of the left fifth digit

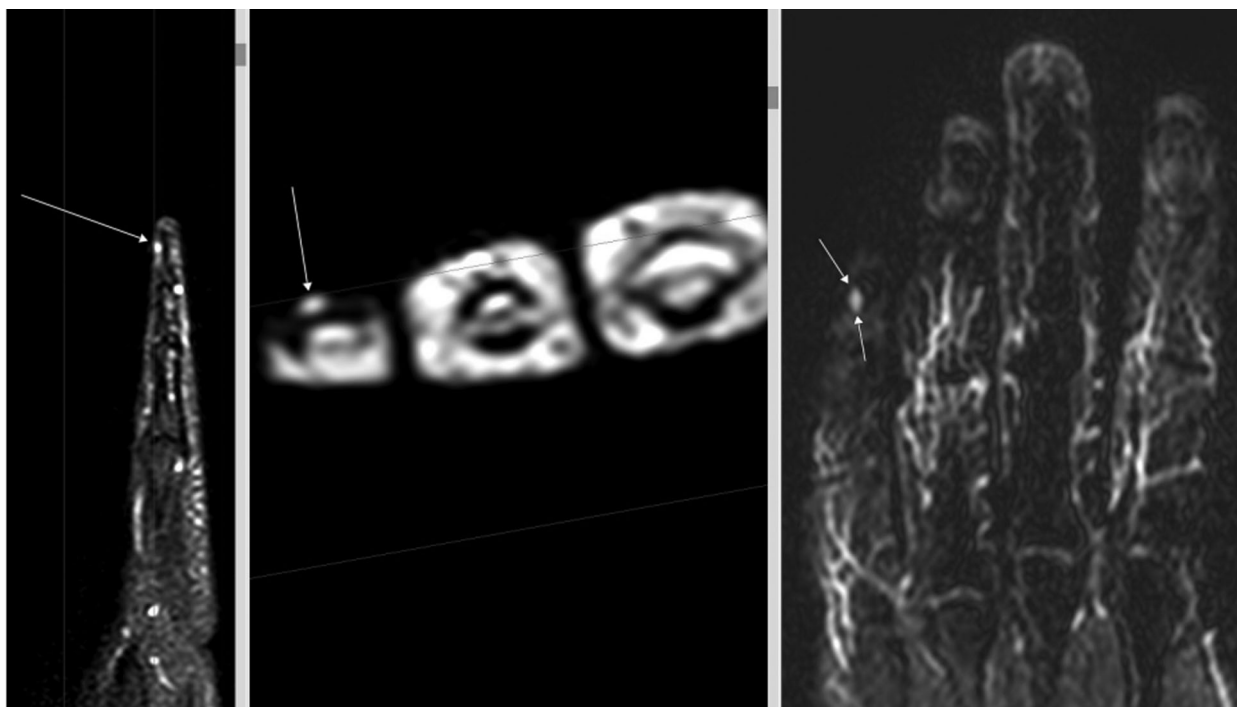


Рис. 2. Магнитно-резонансная томография демонстрирует наличие гиперинтенсивного на T2 и T2-FS, изоинтенсивного на T1 МР-сигнала, размерами 0,25 x 0,2 x 0,45 см, перифокальные ткани не изменены

Fig. 2 Magnetic resonance imaging demonstrates a lesion measuring 0.25 x 0.2 x 0.45 cm, which is hyperintense on T2-weighted and T2-fat-suppressed (T2-FS) sequences and isointense on T1-weighted sequences. The surrounding (or perilesional) tissues are unremarkable

Обсуждение. ГО представляют собой доброкачественные новообразования диаметром менее 1 см, происходящие из структур гломусного тела — нейрмиоартериальных единиц, локализованных в ретикулярном слое дермы и выполняющих функцию специализированных артериовенозных анастомозов. В отечественной литературе чаще встречается

название «болезнь Барре–Массона» («болезнь Вуда»). Гистологически гломусное тело образовано прегломусными артериолами, отходящими от мелких дермальных артериол, и содержит эпителиоидные гломусные клетки, играющие ключевую роль в регуляции кожного кровотока в ответ на температурные изменения. волокон. Наибольшая концентрация

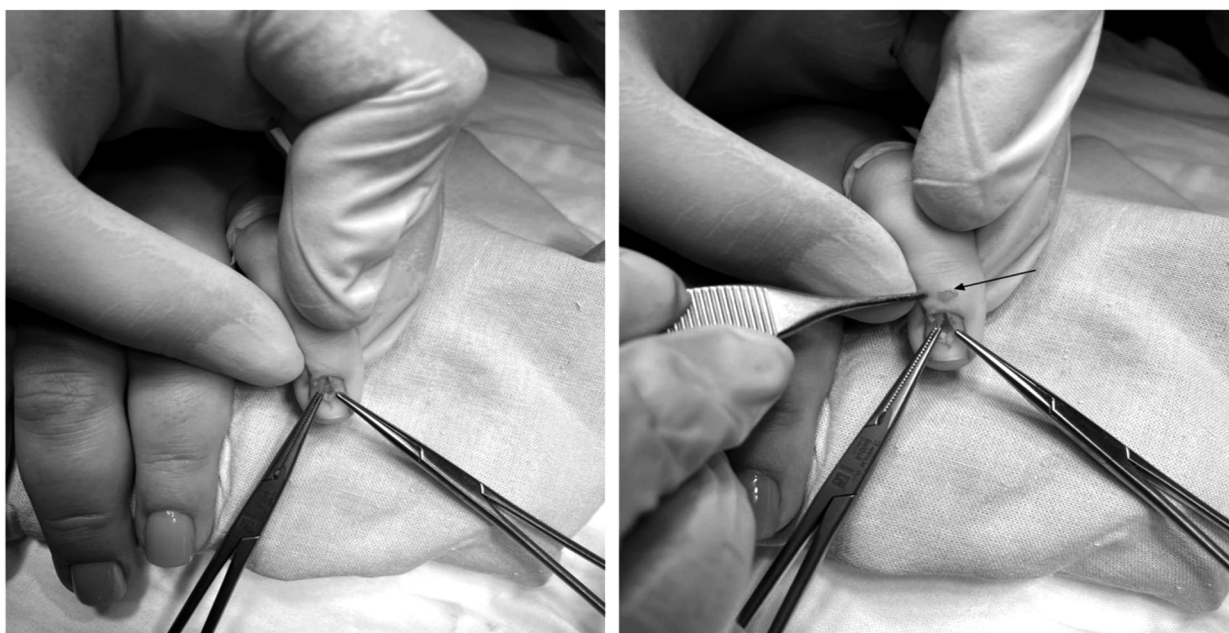

Рис. 3. Хирургическое удаление опухолевой массы

Fig. 3 Surgical excision of the tumor mass

гломусных тел наблюдается в акральных областях, особенно в подногтевых зонах, что объясняет преобладающую (до 75%) локализацию ГО в области кисти [1]. Морфологически выделяют два типа ГО: дигитальные и экстрадигитальные. Иммуногистохимические исследования выявляют умеренную или высокую экспрессию субстанции P и TRPV1 в гломусных клетках, причем уровень экспрессии не имеет различий между дигитальными и экстрадигитальными формами [8]. Это обуславливает характерный клинический симптомокомплекс, включающий интенсивный болевой синдром, локальную болезненность и холодовую гиперчувствительность [2, 7, 9]. В 47% случаев может встречаться деформация ногтя, а синюшная окраска наблюдается в 43% [10]. В нашем случае деформация ногтя отсутствовала. При осмотре ногтевого ложа обнаружено синюшное окрашивание, повышенной чувствительности к холоду пациентка не отмечала. Иногда визуально можно не обнаружить новообразования, что усложняет диагностику. Натолкнуть на мысль об образовании может локализация боли и характер болевого синдрома. Несмотря на то, что данная патология известна с 1912 г. (по данным PubMed, на сегодняшний день опубликовано 380 работ по запросу «Subungual glomus tumor»), средняя задержка диагностики, согласно данным J. Santoshi и соавт., составляет 3–15 лет [2]. В представленном клиническом случае период от первичного обращения до верификации диагноза составил 1,5 года.

Для дифференциальной диагностики ГО в клинической практике используют провокационные

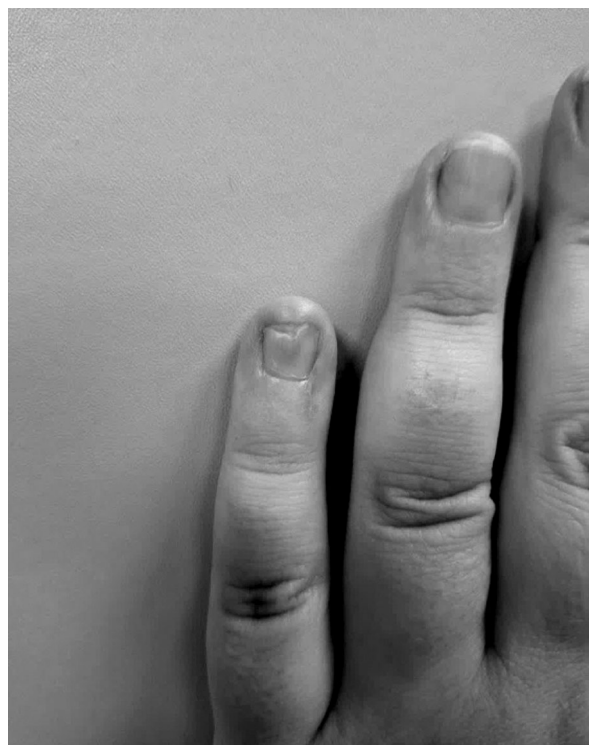

Рис. 4. Состояние ногтя после оперативного лечения через 4 месяца после операции

Fig. 4 Postoperative appearance of the nail at 4 months

тесты, один из которых мы использовали у нашего пациента:

1. Тест Лав (со 100% чувствительностью и 78% специфичностью) заключается в появлении сильной боли при нажатии на область над опухолью булавочной головкой, шариковой ручкой, концом канцелярской скрепки или спицей Киршнера; при этом она не меняет цвет, а окружающие ткани бледнеют [11].

2. Тест Хильдера (с 92% чувствительностью и специфичностью 91%), — на руку накладывается жгут, чтобы вызвать временную ишемию; тест считается положительным, если пациент отмечает исчезновение боли [12].

3. Холодовой тест (со 100% чувствительностью и специфичностью) — холодная вода или кубик льда провоцирует боль в пораженном пальце [13].

4. Трансиллюминационный тест (с чувствительностью 23–38% и специфичностью 90%) — при пропускании света через подушечку пальца опухоль выглядит в виде красного непрозрачного изображения [14].

Несмотря на высокую чувствительность и специфичность данных тестов, лишь физикального обследования для диагностики ГО кисти, особенно в подногтевой области, может быть недостаточно [15]. Поэтому необходима визуализация с использованием УЗИ и/или МРТ не только для подтверждения, но также для выявления анатомических деталей поражения перед оперативным вмешательством. При УЗИ ГО описывают как гипоэхогенные и гомогенные образования с четкими контурами, с повышенной васкуляризацией и высокой скоростью кровотока в шунтирующих сосудах внутри ГО при цветовом доплеровском картировании [16, 17, 18]. В некоторых «запущенных» случаях отмечается деформация костных структур дистальной фаланги, что позволяет косвенно по рентгенограммам кисти определить наличие ГО [19]. На МРТ ГО выглядит гипоинтенсивным на T1-изображениях и гиперинтенсивным на T2-изображениях, а при контрастировании гадолинием может наблюдаться выраженное усиление картины образования. Чувствительность МРТ составляет 90%, специфичность — 50%, положительная прогностическая ценность — 97% [20]. Но около 10% случаев ГО может не выявляться при МРТ, что скорее всего обусловлено очень маленькими размерами опухоли [21]. Отрицательный результат МРТ исследования не исключает наличия опухоли, и при наличии обоснованного клинического предположения необходимо хирургическое вмешательство как с диагностической целью, так и лечебной [14]. Хирургическое иссечение является основным методом лечения ГО; медикаментозной терапии не существует. Иссечение опухоли приводит к разрешению симптомов во всех случаях. Тщательное восстановление ногтевого ложа необходимо для предотвращения послеоперационных деформаций ногтей, которая встречается с частотой от 3,3 до 26,3% после трансунгвального подхода [22]. Помимо деформации ногтя, возможным осложнением является рецидив,

который может возникнуть в 5–50% случаев [23]. Считается, что рецидив возникает вследствие неполного удаления опухоли или, в случае позднего рецидива — развития нового очага поражения в месте удаленного или рядом с ним. Опухоли, окрашенные в цвет кожи или находящиеся в ногтевом матриксе, подвержены более высокому риску рецидива в результате неполного удаления. Если симптомы ГО сохраняются более 3 месяцев, следует провести повторное исследование пораженной области [13]. Злокачественные варианты ГО встречаются крайне редко. Для их диагностики были разработаны критерии: глубокая локализация и размер образования, превышающий 2 см; наличие атипичных митотических клеток; умеренную или высокую степень ядерной атипии в сочетании с митотической активностью ≥ 5 клеток на 50 полях зрения при большом увеличении [24].

Конфликт интересов. Авторы заявляют об отсутствии конфликта интересов.

Финансирование. Исследование выполнено без финансовой поддержки.

ЛИТЕРАТУРА / REFERENCES

1. Tang CYK, Tipoe T, Fung B. Where is the Lesion? Glomus Tumours of the Hand. *Arch Plast Surg.* 2013 ;40(5):492–5. <https://doi.org/10.5999/aps.2013.40.5.492>
2. Santoshi J, Kori V, Khurana U. Glomus tumor of the fingertips: A frequently missed diagnosis. *J Family Med Prim Care.* 2019;8(3):904. https://doi.org/10.4103/jfmprc.jfmprc_88_19
3. Kumar S, Tiwary S, More R, Kumar P, Khanna A. Digital glomus tumor: An experience of 57 cases over 20 years. *J Family Med Prim Care.* 2020;9(7):3514. https://doi.org/10.4103/jfmprc.jfmprc_446_20
4. Altarifi ME, Kalas A, Alnajjar A, Yasin Dali M, Alkhowailed MS. Glomus tumor: A rare differential diagnosis for subungual lesions. *Radiology Case Reports.* 2024;19(12):6034–8. <https://doi.org/10.1016/j.radcr.2024.08.116>
5. Степанова Ю.А., Глотов А.В., Широков В.С., Коваленко А.А., Сапелкин С.В., Ахтанин Е.А., Леднев А.Н. Гломусная ангиома: серия наблюдений и обзор литературы. *Медицинская визуализация.* 2024;28(1):120–140. <https://doi.org/10.24835/1607-0763-1356>
Stepanova Yu.A., Glotov A.V., Shirokov V.S., Kovalenko A.A., Sapelkin S.V., Akhtanin E.A., Lednev A.N. Glomus angioma: series of cases and literature review. *Medical Visualization. (Medicinskaja visualisacija).* 2024;28(1):120–140. (In Russ.) <https://doi.org/10.24835/1607-0763-1356>
6. Shin D-K, Kim M-S, Kim S-W, Kim S-H. A Painful Glomus Tumor on the Pulp of the Distal Phalanx. *J Korean Neurosurg Soc.* 2010;48(2):185. <https://doi.org/10.3340/jkns.2010.48.2.185>
7. Schiefer TK, Parker WL, Anakwenze OA, Amadio PC, Inwards CY, Spinner RJ. Extradigital Glomus Tumors: A 20-Year Experience. *Mayo Clinic Proceedings.* 2006;81(10):1337–44. <https://doi.org/10.4065/81.10.1337>
8. Venugopal PR. Extradigital Glomus Tumor—a Rare Cause for Undiagnosed Chronic Pain in Unusual Sites. *Indian J Surg.* 2015;77(Suppl 3):910–2. <https://doi.org/10.1007/s12262-014-1062-1> PMID: 27011481
9. Baek HJ, Lee SJ, Cho KH, Choo HJ, Lee SM, Lee YH, Suh KJ, Moon TY, Cha JG, Yi JH, Kim MH, Jung SJ, Choi JH. Subungual tumors: clinicopathologic correlation with US and MR imaging findings. *Radiographics.* 2010;30(6):1621–36. doi: 10.1148/rg.306105514
10. Hazani R, Houle JM, Kasdan ML, Wilhelmi BJ. Glomus tumors of the hand. *Eplasty.* 2008;8:e48. PMID: 18997858; PMCID: PMC2567120
11. Bhaskaranand K, Navadgi BC. Glomus Tumour of the Hand. *Journal of Hand Surgery.* 2002;27(3):229–31. <https://doi.org/10.1054/jhsb.2001.0746>
12. Giele H. Hildreth's Test is a Reliable Clinical Sign for the Diagnosis of Glomus Tumours. *Journal of Hand Surgery.* 2002 Apr;27(2):157–8. <https://doi.org/10.1054/JHSB.2001.0724>
13. Netscher DT, Aburto J, Koeplinger M. Subungual Glomus Tumor. *The Journal of Hand Surgery.* 2012;37(4):821–3. <https://doi.org/10.1016/j.jhsa.2011.10.026>
14. Samaniego E, Crespo A, Sanz A. Key diagnostic features and treatment of subungual glomus tumor. *Actas Dermosifiliogr.* 2009;100(10):875–82. PMID: 20038364
15. Morey VM, Garg B, Kotwal PP. Glomus tumours of the hand: Review of literature. *J Clin Orthop Trauma.* 2016;7(4):286–91. <https://doi.org/10.1016/j.jcot.2016.04.006>
16. Horcadas BA, Lafuente LJ, De La Cruz Burgos R, Muñoz HS, Roca AS, Ortega GS, et al. Ultrasound and MR findings in tumor and tumor-like lesions of the fingers. *Eur Radiol.* 2003;13(4):672–85. <https://doi.org/10.1007/s00330-002-1477-0>
17. Dhami A, Vale SM, Richardson ML, Schachtel AK, Fleckman P. Comparing Ultrasound with Magnetic Resonance Imaging in the Evaluation of Subungual Glomus Tumors and Subungual Myxoid Cysts. *Skin Appendage Disord.* 2023;9(4):262–7. <https://doi.org/10.1159/000530397> PMID: 37564693
18. Wang H, Han J, Wang Z, Zhou H, Alhaskawi A, Dong Y, Lu H. Ten Years' Experience with Diagnosis and Treatment of Non-Subungual Glomus Tumor in the Fingers. *Technol Cancer Res Treat.* 2024; 23:15330338241287087. doi: 10.1177/15330338241287087
19. Vandenberghe L, De Smet L. Subungual glomus tumours: a technical tip towards diagnosis on plain radiographs. *Acta Orthop Belg.* 2010;76(3):396–7. PMID: 20698463
20. Al-Qattan MM, Al-Namla A, Al-Thunayan A, Al-Subhi F, El-Shayeb AF. Magnetic Resonance Imaging in the Diagnosis of Glomus Tumours of the Hand. *Journal of Hand Surgery.* 2005;30(5):535–40. <https://doi.org/10.1016/j.jhsb.2005.06.009>
21. Mazhar FN, Nasab OM. A case report: Multiple synchronous pain full glomus tumors in adjacent fingers; a review of multiple glomus tumors. *Int J Surg Case Rep.* 2025; 126:110724. <https://doi.org/10.1016/j.ijscr.2024.110724>
22. Saaiq M. Presentation and Management Outcome of Glomus Tumors of the Hand. *Arch Bone Jt Surg.* 2021;9(3):312–8. <https://doi.org/10.22038/abjs.2020.47878.2367>
23. Lin Y-C, Hsiao P-F, Wu Y-H, Sun F-J, Scher RK. Recurrent Digital Glomus Tumor: Analysis of 75 Cases. *Dermatologic Surgery.* 2010 Sept;36(9):1396–400. <https://doi.org/10.1111/j.1524-4725.2010.01647.x>
24. Folpe AL, Fanburg-Smith JC, Miettinen M, Weiss SW. Atypical and Malignant Glomus Tumors: Analysis of 52 Cases, With a Proposal for the Reclassification of Glomus Tumors. *The American Journal of Surgical Pathology.* 2001;25(1):1–12. <https://doi.org/10.1097/00000478-200101000-00001>