КЛИНИЧЕСКИЕ ИССЛЕДОВАНИЯ И НАБЛЮДЕНИЯ

© КОЛЛЕКТИВ АВТОРОВ, 2019

ЭЛАСТИЧЕСКИЕ СВОЙСТВА СТЕНКИ ОБЩЕЙ СОННОЙ АРТЕРИИ У ПАЦИЕНТОВ С ДИССЕКЦИЕЙ ВНУТРЕННЕЙ СОННОЙ И ПОЗВОНОЧНОЙ АРТЕРИЙ

Калашникова Л.А., Чечеткин А.О., Губанова М.В., Добрынина Л.А., Кравченко М.А.

ФГБНУ «Научный центр неврологии», Москва, Россия

Цель работы — изучить состояние эластических свойств стенки общей сонной артерии (ОСА) у больных с диссекцией внутренней сонной (ВСА) и/или позвоночной (ПА) артерий с помощью ультразвукового исследования.

Материал и методы. Обследованы 51 пациент (средний возраст 38,4 ± 7,1 года, 69% женщины), перенесшие диссекцию ВСА и/или ПА. Контрольная группа — 51 здоровый доброволец. Ультразвуковое исследование с оценкой эластических свойств ОСА (коэффициент растяжимости, коэффициент жесткости, модуль Юнга) проведено всем пациентам и здоровым лицам.

Результаты. У больных с диссекцией по сравнению с контролем выявлено снижение коэффициента растяжимости ОСА (23,08 [19,6; 26,2] 10^{-3} кПа$^{-1}$ vs 29,6 [27,4; 31,7] 10^{-3} кПа$^{-1}$, $p < 0,0005$), увеличение индекса жесткости β (6,5 [5,8; 7,4] vs 5,4 [4,9; 5,7], $p < 0,0005$), повышение модуля Юнга, характеризующего эластические свойства материала артериальной стенки (49,9 [36,5; 56,4] кПа/мм vs 35,4 [30,0; 41,3] кПа/мм, $p < 0,0004$). Модуль Юнга был выше у пациентов с НМК (56 [38,9; 66,1] кПа/мм), чем с изолированной шейной/головной болью (42,6 [36,3; 56,8] кПа/мм, $p = 0,019$), он увеличивался с возрастом ($R = 0,352$, $p = 0,011$) и с повышением уровня холестерина ($R = 0,330$, $p = 0,019$). У больных с артериальной гипотонией модуль Юнга был ниже, чем у нормотоников (38,2 [32.5; 51,2] кПа/мм против (48,9 [42,5; 60,5] кПа/мм ($p = 0,021$). Индекс жесткости β был выше у пациентов, обследованных в первые 3 месяца заболевания (7,1 [6,3; 7,6]), чем в более поздние сроки — (6,2 [5,4; 6,6], $p = 0,036$).

Заключение. Изменение биомеханических свойств стенки ОСА у больных, перенесших диссекцию ВСА/ПА, указывает на ее повышенную ригидность. Предполагается наличие повышенной ригидности и в стенке ВСА/ПА, что предрасполагает к их диссекции. Выявленные корреляции между параметрами биомеханических свойств ОСА и клиническими данными объясняют некоторые особенности клинических проявлений диссекции и ее течения.

Ключевые слова: диссекция, внутренняя сонная артерия, позвоночная артерия, эластичность артериальной стенки, ультразвук.

Для цитирования: Калашникова Л.А., Чечеткин А.О., Губанова М.В., Добрынина Л.А., Кравченко М.А. Эластические свойства стенки общей сонной артерии у пациентов с диссекцией внутренней сонной и позвоночной артерий. *Российский неврологический журнал*. 2019;24(6):21–28 (Russian). DOI 10.30629/2658-7947-2019-24-6-21-28.

Для корреспонденции: Калашникова Людмила Андреевна;
E-mail: KalashnikovaNCN@yandex.ru

Конфликт интересов. Авторы заявляют об отсутствии конфликта интересов.
Финансирование. Исследование не имело спонсорской поддержки.

Информация об авторах:
Калашникова Л.А. — e-mail: KalashnikovaNCN@yandex.ru; https://orcid.org/ 0000-0003-1142-0548
Чечеткин А.О. — e-mail: andreychechetkin@gmail.com; https://orcid.org/0000-0002-8726-8928
Губанова М.В. — e-mail: m.v.gubanova@yandex.ru; https://orcid.org/0000-0002-9893-712X
Добрынина Л.А. — e-mail: dobrla@mail.ru; https://orcid.org/0000-0001-9929-2725
Кравченко М.А. — e-mail: kravchenko@neurology.ru; https://orcid.org/000-0001-5187-5518

COMMON CAROTID ARTERY ELASTICITY IN PATIENTS WITH CERVICAL ARTERY DISSECTION

Kalashnikova L.A., Chechetkin A.O., Gubanova M.V., Dobrynina L.A., Kravchenko M.A.

Research Center of Neurology, Moscow, Russia

The purpose of the work is to study the state of the elastic properties of the common carotid artery wall (CCA) in patients with dissection of the internal carotid artery (ICA) and/or vertebral (VA) artery by means of the ultrasonography research.

Materials and methods 51 patients were examined (average age 38,4 ± 7,1 years old, 69% of them were women, undergone dissection of the ICA and/or VA. Control group: 51 healthy volunteers. Ultrasonography research with the assessment of the elastic properties of CCA (distensibility coefficient, arterial stiffness coefficient, Young's modulus) was performed for all patients and healthy individuals.

Results. In patients with dissection, compared to the control group, the following characteristics were revealed: a decrease in CCA distensibility coefficient (23,08 [19,6; 26,2] 10^{-3} kPa^{-1} vs 29,6 [27,4; 31,7] 10^{-3} kPa^{-1}, $p < 0,0005$),

an increase in stiffness index β (6,5 [5,8; 7,4] vs 5,4 [4,9; 5,7], p < 0,0005), an increase in Young's modulus, characterizing the elastic properties of the arterial wall's material (49,9 [36,5; 56,4] kPa/mm vs 35,4 [30,0; 41,3] kPa/mm, p < 0,0004). It was higher in patients with FA, i.e. functional apoplexy (56 [38,9; 66,1] kPa/mm), compaired to patients with isolated neck pain/ headache (42,6 [36,3; 56,8] kPa/mm, p = 0,019); it increased with age (R = 0,352, p = 0,011) and due to the increase in cholesterol level (R = 0,330, p = 0,019). In patients with arterial hypotension, Young's modulus was lower than that of normotonics (38,2 [32,5; 51,2] kPa/mm against (48,9 [42,5; 60,5] kPa/mm (p = 0,021). The stiffness index β was higher in patients examined during the first 3 months of the disease (7,1 [6,3; 7,6]) than in those examined later — (6,2 [5,4; 6,6], p = 0,036).
Conclusion. Change in biomechanical properties of the CCA wall in patients, undergone the ICA/VA dissection, indicates its increased rigidity. The presence of increased rigidity in the ICA/VA wall is also assumed, which predisposes to their dissection. Revealed correlations between parameters of biomechanical properties of CCA and clinical data explain some features of the clinical manifestations of dissection and its course.

K e y w o r d s : dissection, internal carotid artery, vertebral artery, arterial wall elasticity, ultrasound.

For citation: Kalashnikova L.A., Chechetkin A.O., Gubanova M.V., Dobrynina L.A., Kravchenko M.A. Common carotid artery elasticity in patients with cervical artery dissection. *Russian Neurological Journal (Rossijskij Nevrologicheskiy Zhurnal)*. 2019;24(6):21–28 (Russian). DOI 10.30629/2658-7947-2019-24-6-21-28.
For correspondence: Kalashnikova L.A. — E-mail: KalashnikovaNCN@yandex.ru
Conflict of interest. The author declares no conflict of interest.
Acknowledgements. The study had no sponsorship.
Information about authors:
Kalashnikova L.A. — e-mail: KalashnikovaNCN@yandex.ru; https://orcid.org/ 0000-0003-1142-0548
Chechetkin A.O. — e-mail: andreychechetkin@gmail.com; https://orcid.org/0000-0002-8726-8928
Gubanova M.V. — e-mail: m.v.gubanova@ yandex.ru; https://orcid.org/0000-0002-9893-712X
Dobrynina L.A. — e-mail: dobrla@mail.ru; https://orcid.org/0000-0001-9929-2725
Kravchenko M.A. — e-mail: kravchenko@neurology.ru; https://orcid.org/000-0001-5187-5518

Received 26.19.19
Accepted 08.11.19

Введение

Диссекция (расслоение) внутренней сонной (ВСА) и позвоночной (ПА) артерий шеи, ранее считавшаяся раритетной патологией, последние годы все чаще диагностируется как причина ишемического инсульта в молодом возрасте. Кроме того, она является одной из малоизвестных причин шейно-головной боли. Улучшение диагностики диссекции ВСА и ПА связано с широким внедрением в клинику магнитно-резонансной и компьютерно-томографической ангиографий (МРА, КТА), магнитно-резонансной томографии (МРТ) артерий шеи, которые впервые обеспечили ее прижизненную неинвазивную верификацию [1–6]. Диссекция представляет собой надрыв интимы, приводящий к проникновению крови из просвета в стенку артерии и распространению между ее слоями. Формирующаяся в стенке гематома сужает или закрывает просвет артерии, что и является одной из причин ишемии головного мозга. Распространение гематомы в сторону адвентиции приводит к раздражению периваскулярных нервных окончаний, что обусловливает появление болевого синдрома [1]. Причиной диссекции, согласно нашим морфологическим исследованиям, являются диспластические изменения сосудистой стенки, а именно, истончение, разволокнение эластической мембраны с очаговым отложением в ней кальция, очаги фиброза в мышечной оболочке, нарушение ориентации миоцитов [7–10]. Указанные морфологические изменения нарушают биомеханические свойства артериальной стенки, в первую очередь снижают ее растяжимость и увеличивают жесткость. Именно поэтому частым провоцирующим фактором диссекции служат повороты головы, сопровождающиеся натяжением артерии, или физическая нагрузка, увеличивающая давление (напряжение) на артериальную стенку, что и приводит к надрыву интимы и проникновению крови в артериальную стенку. Диспластические изменения артериальной стенки обнаруживаются не только в расслоенной артерии, но и внешне неизмененных экстра- и интракраниальных артериях [7–10]. Несмотря на морфологические данные о дисплазии стенок ВСА и ПА у больных с их диссекцией, сообщения о прижизненном изучении их биомеханических свойств с помощью ультразвука в зарубежной литературе немногочисленны [11–13], а в отечественной — отсутствуют. Вместе с тем ультразвуковое исследование упруго-эластических свойств артерий шеи, отражающих морфологические изменения их стенок, которые и предрасполагают к диссекции, имеет большое диагностическое значение и проливает свет на патофизиологию развития спонтанной диссекции.

Целью настоящей работы явилось изучение состояния эластических свойств стенки общей сонной артерии (ОСА) у больных ВСА и/или ПА с помощью ультразвукового исследования**.**

Материалы и методы

Обследован 51 пациент, который перенес диссекцию экстракраниального отдела ВСА и/или ПА. Диагноз диссекции во всех случаях был верифицирован обнаружением интрамуральной гематомы с применением МРТ артерий шеи в режиме T1 fat-sat

и характерных признаков диссекции при МРА/КТА в срок от 5 дней до 3 месяцев от развития заболевания. Общая характеристика больных представлена в табл. 1. Возраст больных был от 20 до 52 лет, в среднем составляя 38,4 ± 7,1 года. Большинство больных (69%) были женщинами. У 20 (39%) больных диссекция произошла в одной ВСА, у 21 (41%) больного — в одной ПА, у 10 (20%) больных имелось поражение двух или трех артерий. Клинически диссекция проявлялась острым нарушением мозгового кровообращения (ОНМК) (22 больных, 43%) или изолированной шейно-головной болью (29 больных, 57%). Артериальная гипотония (АД ≤ 100/60 мм рт. ст.) имелась у 23 больных (45%). Головная боль на протяжении нескольких лет до развития диссекции отмечалась у 31 (61%) больного. У всех пациентов оценивались 48 клинических признаков дисплазии соединительной ткани, выбранных из критериев известных наследственных синдромов слабости соединительной ткани, а именно сосудистого типа синдрома Элерса–Данло (Вилльфраншские критерии), синдрома Марфана (Гентские критерии), гипермобильности суставов (Брайтонские критерии), а также недифференцированных признаков, разработанных Всероссийским научным обществом кардиологов [14–17]. Каждый обнаруженный признак оценивался в 1 балл, после чего для больного подсчитывалась общая сумма баллов признаков дисплазии соединительной ткани. Дополнительно анализировалось наличие анамнестической головной боли. Среди лабораторных показателей оценивался уровень общего холестерина, который, по данным литературы, является фактором антириска развития диссекции [18].

Группу контроля составили 51 здоровый доброволец, сопоставимые по возрасту и полу (средний возраст 36,3 ± 7,1 года, 71% женщин).

Все больные и лица контрольной группы проходили ультразвуковое исследование, включавшее дуплексное сканирование брахиоцефальных артерий с оценкой эластических свойств стенки ОСА по стандартной методике [19, 20]. У 29 (57%) пациентов исследование проводилось в первые 3 мес. после развития диссекции, когда по данным нейровизуализации еще выявлялось стенооккклюзирующее поражение ВСА/ПА, у 22 (43%) пациентов — в более поздние сроки. Ультразвуковое исследование выполнялось на приборах iU22 (Philips) и Logiq 9 (GE).

При расчете ультразвуковых показателей, характеризующих эластические свойства и жесткость стенки ОСА, учитывали максимальный систолический и минимальный диастолический диаметр сосуда, толщину комплекса интима–медиа, уровень систолического и диастолического АД на плечевой артерии. Исследование ОСА проводили ультразвуковым линейным датчиком для исследования периферических сосудов, который располагали не менее 1,5 см проксимальнее бифуркации. В В-режиме получали изображение стенки и максимального диаметра артерии в сагиттальной плоскости сканирования. Измеряли толщину комплекса интима–медиа по задней стенке, для чего устанавливали калиперы между линиями, соответствующими внутреннему краю адвентиции и краю интимы, граничащему с просветом сосуда. После этого, используя увеличенное изображение просвета и стенки исследуемого сосуда, переходили в В/М-режим. Изменяли положение датчика для получения изображения ОСА в поперечной плоскости сканирования. Курсор М-режима располагали перпендикулярно сосуду в точке максимального диаметра. Видеозапись осуществляли на протяжении не менее трех сердечных циклов. После идентификации положения передней и задней стенок ОСА осуществляли измерение минимального и максимального диаметров во время систолы и диастолы, устанавливая маркеры от внутреннего края адвентиции передней стенки до внутреннего края адвентиции задней стенки (рис. 1).

Измерение АД проводили дважды — до и непосредственно после ультразвукового исследования ОСА с последующим расчетом средних значений пульсового давления. Локальная жесткость стенки ОСА определялась на основании анализа коэффициента растяжимости, модуля Юнга и индекса жесткости, рассчитанных по следующим формулам [19, 20].

Таблица 1

Общая характеристика больных с диссекцией ВСА/ПА

Параметр	Число больных	%
Женщины	35	69
Мужчины	16	31
Возраст, годы	38,4 ± 7,1	
Диссекция ВСА	20	39
Диссекция ПА	21	41
Диссекция двух и более артерий	10	20
Острое нарушение мозгового кроовообращения	22	43
Изолированная шейная/головная боль	29	57
Артериальная гипотония	23	45
Наличие головной боли в анамнезе	31	61

Table 1

General characteristics of patients with dissection of the ICA/VA

Parameter	Number of patients	%
Women	35	69
Men	16	31
Age, years	38,4 ± 7,1	
ICA dissection	20	39
VA dissection	21	41
Dissection of two or more arteries	10	20
Acute cerebrovascular disease	22	43
Isolated neck pain/headache	29	57
Arterial hypotension	23	45
Headache with past history of the disease	31	61

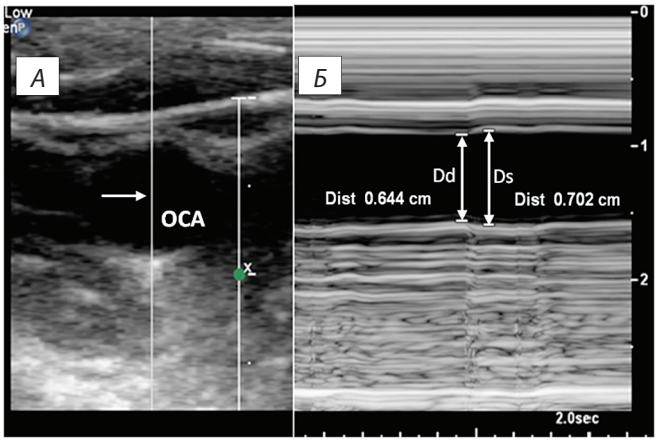

Рис. 1. Ультразвуковая оценка эластичности общей сонной артерии в В/М-режиме.
А — изображение сосуда в В-режиме в поперечной плоскости сканирования. Стрелка указывает на курсор М-режима, расположенный перпендикулярно сосуду в точке максимального диаметра. ОСА — общая сонная артерия.
Б — изображение сосуда в М-режиме. Стрелками, находящимися между калиперами, установленными по внутреннему краю адвентиции передней и задней стенок сосуда, указаны диаметры с размерами в диастолу (Dd) и систолу (Ds)
Fig. 1. B/M-mode ultrasonography assessment of the common carotid artery elasticity.
A — image of the vessel in B-mode in the coronal plane of the scan.
The arrowed line points to the M-mode cursor, perpendicular to the vessel at the point of its maximum diameter. CCA — common carotid artery.
Б — image of the vessel in M-mode. Arrowed lines between calipers mounted on the inner edge of the adventitia of the front and back walls of the vessel, indicate diameters with the dimensions in diastole (Dd) and systole (Ds)

1) коэффициент растяжимости (distensibility coefficient, DC; 10-3кПА-1) — относительное изменение диаметра ОСА в ответ на изменение АД за сердечный цикл.

$$DC = \frac{2 \times \Delta D \times 1000}{Dd \times \Delta P \times 0{,}13332};$$

2) индекс жесткости (stiffness index, β) — отношение натурального логарифма систолического АД к диастолическому АД к относительному изменению ОСА в систолу и диастолу.

$$\beta = \frac{\ln\frac{Ps}{Pd} \times Dd}{\Delta D};$$

3) модуль Юнга (E; кПА/мм) — эластический модуль на единицу площади поперечного сечения сосуда (в соответствии с толщиной сосудистой стенки) (жесткость артерии на 1 см толщины стенки).

$$E = \frac{\Delta P}{\Delta D} \times \frac{Dd \times 0{,}13332}{h},$$

где: ΔD — разница максимального систолического и минимального диастолического диаметров сосуда; Dd — диаметр сосуда в диастолу; Ps — систолическое АД; Pd — диастолическое артериальное давление; ΔP — величина пульсового давления, рассчитываемая как разность систолического и диастолического АД; h — толщина стенки сосуда (принята как толщина комплекса интима–медиа); коэффициент 1,3332 используется для перевода 1 мм рт. ст. в паскали (Па); 1 кПА = 1000 Па.

Эластические свойства стенки ОСА у больных с диссекцией одной ВСА оценивались на стороне, противоположной поражению, при двусторонней диссекции ВСА — на стороне менее выраженного стеноза или окклюзии, так как на стороне с большей степенью поражения снижение пульсового внутрисосудистого давления могло повлиять на изменение диаметра ОСА во время сердечного цикла. У больных с диссекцией ПА эластические свойства ОСА оценивались с двух сторон с последующим вычислением среднего значения. В группе контроля показатели эластичности рассчитывались как средний результат от измерения обеих ОСА. Сравнительный анализ биомеханических параметров правой и левой ОСА у лиц контрольной группы не выявил существенной разницы, что указывало на допустимость такого подхода (табл. 2).

Проводилась корреляция биомеханических параметров ОСА с возрастом и полом больных, клиническими проявлениями диссекции (НМК, изолированный болевой синдром), клиническими признаками дисплазии соединительной ткани, головной болью в анамнезе, давностью развития диссекции (до или после 3 мес.) и уровнем холестерина.

Статистический анализ данных проводили с помощью программного обеспечения IBM SPSS 23.0. Основными показателями для категориальных и порядковых переменных были частота и доля (%), для нормально распределенных количественных переменных — среднее и его стандартное отклонение. При распределении признака, отличном от нормального, данные представлены как медиана значений [значение верхнего и нижнего квартилей]. Во всех случаях использовали двусторонние варианты статистических критериев. Нулевую гипотезу отвергали при $p < 0{,}05$. Качественные показатели по уровням группирующих переменных сравнивали при помощи критерия χ^2 или точного критерия Фишера. В случае показателей, распределенных не нормально, проводили сравнение по критерию Краскела–Уоллиса с последующими попарными сравнениями по Манну–Уитни с поправкой Бонферрони. Для оценки взаимосвязи показателей жесткости и эластичности сосудистой стенки с клиническими особенностями диссекции ВСА и/или ПА использовали корреляционный анализ Спирмена.

Обследование больных и добровольцев проводилось после подписания ими информированного согласия на участие в исследовании и на обработку личных данных. Проведение исследования было одобрено локальным этическим комитетом Научного центра неврологии.

Таблица 2

Показатели эластичности правой и левой общей сонной артерии в контрольной группе

Показатели	Артерии	Правая общая сонная артерия Me [Q25%; Q 75%]	Левая общая сонная артерия Me [Q25%; Q 75%]	*P*
Коэффициент растяжимости (DC, 10^{-3} кПа$^{-1}$)		29,4 [27,3; 33,5]	29,2 [25,9; 33,0]	0,50
Индекс жесткости (β)		5,21 [4,9; 5,8]	5,4 [4,7; 5,8]	0,68
Модуль Юнга (кПа/мм)		35,5 [27,5; 41,1]	34,9 [27,9; 42,2]	0,77

Примечание: U — критерий Манна–Уитни.

Table 2

Indicators of right and left common carotid artery elasticity in patients with dissection and in the control group

Parameter	Arteries	Right common carotid artery Me [Q25%; Q 75%]	Left common carotid artery Me [Q25%; Q 75%]	*P*
Distensibility coefficient (DC, 10^{-3} кПа$^{-1}$)		29,4 [27,3; 33,5]	29,2 [25,9; 33,0]	0,50
Stiffness index, units (β)		5,21 [4,9; 5,8]	5,4 [4,7; 5,8]	0,68
Young's modulus (кПа/мм)		35,5 [27,5; 41,1]	34,9 [27,9; 42,2]	0,77

Note: U — Mann–Whitney U-test.

Результаты

Сравнительная оценка эластических свойств стенки ОСА у больных, перенесших диссекцию ВСА и/или ПА, и в контрольной группе показала наличие статистически значимых отличий (табл. 3). У больных с диссекцией выявлены снижение коэффициента растяжимости (DC) и увеличение индекса жесткости (β) — показателей, которые отражают эластические свойства сосудов в целом. Модуль Юнга, характеризующий эластические свойства материала артериальной стенки, у больных с диссекцией также был выше, чем в контроле, что указывало на ее повышенную ригидность (жесткость).

При сопоставлении параметров биомеханических свойств стенки ОСА с клинико-лабораторными данными были выявлены следующие статистически значимые корреляции: модуль Юнга был выше у пациентов, перенесших ОНМК (56 [38,9; 66,1] кПа/мм), чем у больных с изолированной шейной/головной болью (42,6 [36,3; 56,8] кПа/мм, $p = 0{,}019$), тогда как он был ниже у больных с артериальной гипотонией (38,2 [32,5; 51,2] кПа/мм) по сравнению с больными, имевшими нормальное АД (48,9 [42,5; 60,5] кПа/мм, $p = 0{,}021$) (рис. 2). Он также увеличивался с возрастом ($R = 0{,}352$, $p = 0{,}011$) и с повышением уровня холестерина ($R = 0{,}330$, $p = 0{,}019$). Индекс жесткости β был выше у пациентов, обследованных в первые 3 мес. после развития диссекции ВСА/ПА — (7,1 [6,3; 7,6]) по сравнению с пациентами, обследованными в более поздние сроки (6,2 [5,4; 6,6], $p = 0{,}036$) (рис. 3).

Статистический анализ не обнаружил корреляций между показателями биомеханических свойств стенки ОСА у больных с диссекцией ВСА/ПА, с одной стороны, и полом пациентов, выраженностью у них клинических признаков дисплазии соединительной ткани и наличием в анамнезе головной боли, с другой стороны.

Таблица 3

Показатели эластичности сосудистой стенки у пациентов с диссекцией и в группе контроля

Показатели	Группы	Диссекция (*n* = 51) Me [Q25%; Q 75%]	Контроль (*n* = 51) Me [Q25%; Q 75%]	*P*
Коэффициент растяжимости (DC, 10^{-3} кПа$^{-1}$)		23,08 [19,6; 26,2]	29,6 [27,4; 31,7]	< 0,0005
Индекс жесткости (β), единицы		6,5 [5,8; 7,4]	5,4 [4,9; 5,7]	< 0,0005
Модуль Юнга (кПа/мм)		49,9 [36,5; 56,4]	35,4 [30,0; 41,3]	0,0004

Примечание: U — критерий Манна–Уитни.

Table 3

Indicators of the vascular wall elasticity in patients with dissection and in the control group

Indices	Groups	Dissection (*n* = 51) Me [Q25%; Q 75%]	Control group (*n* = 51) Me [Q25%; Q 75%]	*P*
Distensibility coefficient (DC, 10^{-3} kPa^{-1})		23,08 [19,6; 26,2]	29,6 [27,4; 31,7]	< 0,0005
Stiffness index (β), units		6,5 [5,8; 7,4]	5,4 [4,9; 5,7]	< 0,0005
Young's modulus (kPa/mm)		49,9 [36,5; 56,4]	35,4 [30,0; 41,3]	0,0004

Note: U — Mann–Whitney U-test.

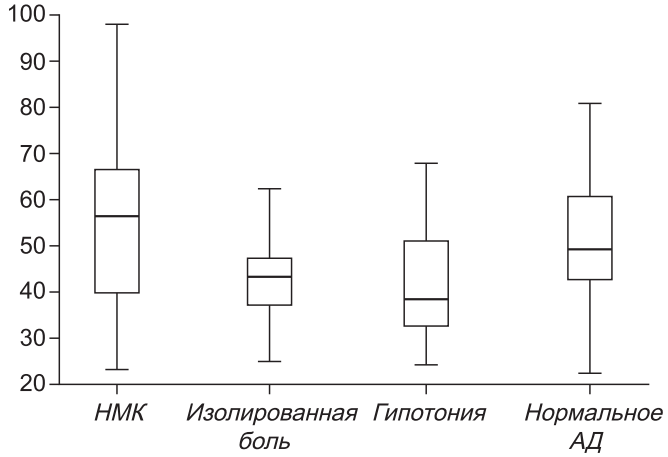

Рис. 2. Модуль Юнга у больных с разными клиническими проявлениями диссекции (ОНМК, изолированная головная/шейная боль, $p = 0{,}019$) и разным уровнем АД (гипотония, нормальное АД, $p = 0{,}0214$)
Fig. 2. Young's modulus in patients with different clinical manifestations of dissections (acute cerebrovascular disease, isolated headache/neck pain, $p = 0{,}019$) and different blood pressure (hypotension, normal blood pressure, $p = 0{,}0214$)

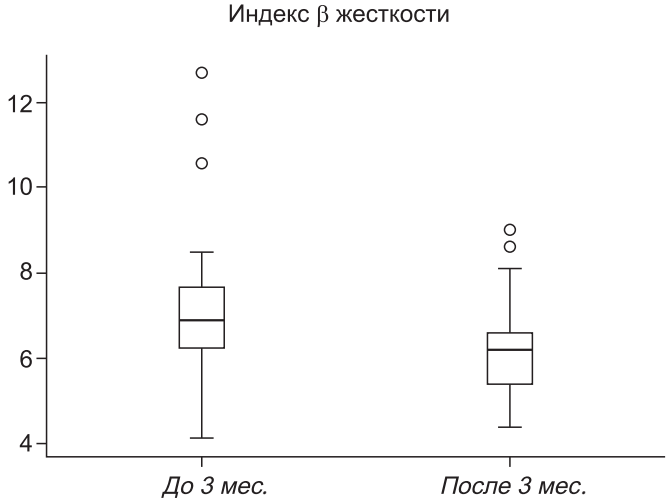

Рис. 3. Индекс жесткости β у больных, исследованных в первые 3 мес. после развития диссекции ВСА/ПА и в более поздние сроки ($p = 0{,}0355$)
Fig. 3. Stiffness index β in patients examined in the first 3 months after the development of dissection of the ICA/VA and in those examined later ($p = 0{,}0355$)

Обсуждение

Проведенное ультразвуковое исследование показало снижение растяжимости и увеличение жесткости ОСА у больных, перенесших диссекцию ВСА и/или ПА, что соответствует данным других авторов [12, 13]. Аналогичные изменения, по-видимому, присутствуют в ВСА и ПА, поскольку при морфологическом исследовании диспластические изменения выявляются не только в расслоенной, но и в нерасслоенных магистральных артериях головы [7–10]. Снижение эластичности и повышение жесткости артериальной стенки являются фоном, предрасполагающим к диссекции, первым этапом которой является разрыв интимы. Одним из частых провоцирующих факторов диссекции ВСА и ПА служат повороты головы. Согласно исследованию F. Callaghan и соавт. [21], они приводят к значительному увеличению напряжения стенки ВСА со стороны интимы, причем максимальное напряжение приходится на прекраниальный отдел ВСА, и на область, расположенную выше бифуркации ОСА, где чаще всего и происходит разрыв интимы, ведущий к проникновению крови в артериальную стенку. Морфологические изменения стенок экстра- и интракраниальных артерий при диссекции, обусловливающие снижение ее эластичности и повышение жесткости, согласно нашим данным, представлены дисплазией. Она характеризуется повреждением внутренней эластической мембраны (выпрямление, разволокнение, неравномерная толщина, отсутствие на отдельных участках), локальными утолщениями интимы с пролиферацией коллагеновых и эластических волокон, изменением средней оболочки (участки значительного истончения, фиброза, неправильной ориентировкой миоцитов) [1, 7, 10]. Хотя изменения в экстра- и интракраниальных артериях, согласно морфологическим исследованиям, носят распространенный характер, на что указывают и результаты ультразвукового исследования, обнаружившие изменение биомеханических свойств ОСА у больных с диссекцией ВСА/ПА, они редко выявляются в артериях, не участвующих в кровоснабжении головного мозга. Так, D. Calvet и соавт. не обнаружили при ультразвуковом исследовании нарушения эластических свойств аорты и лучевой артерии у больных с диссекцией ВСА [12]. Это согласуется с нашими клиническими данными о редкости расслоения внецеребральных артерий у больных с диссекцией ВСА/ПА. Оно было найдено лишь у одного нашего больного с повторными диссекциями ВСА и ПА, у которого развилась диссекция почечной артерии, приведшая к инфаркту почки. Вместе с тем выявленный нами более низкий модуль Юнга у больных с артериальной гипотонией по сравнению с таковым у больных с нормальным АД косвенно позволяет предполагать и меньшую жесткость материала артериальной стенки периферических артерий при артериальной гипотонии, что может быть одной из ее причин.

Корреляция ультразвуковых показателей и клинико-лабораторных данных у больных с диссекцией ВСА/ПА обнаружила возрастание жесткости артериальной стенки (повышение модуля Юнга, характеризующего эластические свойства материала артериальной стенки) при повышении возраста, уровня холестерина и АД, что, по данным литературы, наблюдается и у больных с другими сосудистыми заболеваниями, но без диссекции [20, 22–24]. Полученные нами ультразвуковые данные о повышении жесткости артериальной стенки с возрастом, на первый взгляд, не соответствуют характерным особенностям диссекции, а именно,

ее наиболее частому развитию в молодом возрасте, редкости рецидивов с течением времени, а также данными о гиперхолестеринемии как факторе антириска для развития диссекции ВСА и ПА [18]. По-видимому, изменения артериальной стенки, обусловленные АД, возрастом и повышением холестерина, качественно отличаются от таковых при диссекции. Так, диспластические изменения артериальной стенки при диссекции (изменения внутренней эластической мембраны, зоны фиброза в медии, неправильной ориентировки миоцитов) неоднородны, что делает участки с большей выраженностью дисплазии наиболее уязвимыми при растяжении артерии, особенно в местах ее фиксации к окружающим тканям. В отличие от этого изменения артериальной стенки, ассоциированные с возрастом, повышением АД и холестерина, равномерны и «сглаживают» диспластическую неоднородность стенки, характерную для диссекции, снижая тем самым вероятность ее развития. В этой связи представляют интерес данные D. Calvet и соавт. [12] о неоднородности эхоструктуры ОСА у больных с диссекцией ВСА. Авторы предположили анизотропный характер увеличения жесткости сосудистой стенки, что повышало испытываемое ей «растягивающее» напряжение. С возрастом и присоединением атеросклероза материал сосудистой стенки становится более однородным и менее склонным к диссекции. Это объясняет преимущественное ее развитие в молодом возрасте.

Более высокий индекс жесткости β, обнаруженный нами у больных, исследованных в первые 3 мес. от развития диссекции ВСА/ПА по сравнению с пациентами, обследованными в более поздние сроки, указывает на то, что жесткость артериальной стенки на определенных этапах может повышаться, очевидно, под влиянием каких-то эндогенных изменений и экзогенных факторов, влияющих на состояние ее клеточных элементов и экстраклеточного матрикса (инфекция, прием контрацептивов, препаратов для похудения, голодание), способствуя тем самым развитию диссекции.

Более высокий модуль Юнга, отражающий повышенную жесткость сосудистой стенки, был отмечен у больных с диссекцией ВСА/ПА, проявившейся ОНМК, по сравнению с больными, у которых она привела к изолированной шейной/головной боли. По-видимому, это связано с тем, что повышенная жесткость стенки препятствует проникновению крови в сторону адвентиции, приводя к ее субинтимальной локализации, вызывающей стеноз или окклюзию просвета артерии, что и служит причиной ухудшения кровоснабжения головного мозга. Меньшая жесткость материала артериальной стенки позволяет крови распространяться в сторону адвентиции, приводя к раздражению периваскулярных нервных окончаний, что клинически проявляется изолированной шейно-головной болью. В этой ситуации просвет артерии стенозируется незначительно, что и объясняет отсутствие признаков ишемии головного мозга.

Заключение

Полученные данные о снижении эластичности и повышении жесткости стенки ОСА у больных с диссекцией ВСА/ПА не только проливают свет на патофизиологические механизмы ее развития, но и могут использоваться в клинической практике при уточнении причин ишемического инсульта у лиц молодого возраста. Оценка эластических свойств сосудистой стенки с помощью ультразвукового исследования особенно актуальна в случаях, когда клинические проявления инсульта типичны для диссекции, которая в связи с отсутствием нейровизуализации не была верифицирована в остром/подостром периодах [25]. В поздние сроки инсульта (после 3 мес.), когда верификация интрамуральной гематомы уже невозможна, обнаружение повышенной жесткости ОСА при ультразвуковой оценке биомеханических свойств ОСА может служить дополнительным аргументом в пользу диссекции как причины инсульта.

Конфликт интересов. Авторы заявляют об отсутствии конфликта интересов.

Финансирование. Исследование не имело спонсорской поддержки.

ЛИТЕРАТУРА/REFERENCES

1. Калашникова Л.А., Добрынина Л.А. *Диссекция артерий головного мозга: ишемический инсульт и другие клинические проявления.* М.; Вако, 2013. 208 с. [Kalashnikova L.A., Dobrynina L.A. *Dissektsiya arteriy golovnogo mozga: ishemicheskiy insul't i drugie klinicheskie proyavleniya*. M., Vako, 2013. 208 p. (In Russ.)].
2. Paciaroni M., Caso V., Agnelli G. Magnetic resonance imaging, magnetic resonance and catheter angiography for diagnosis of cervical artery dissection. *Front Neurol Neurosci.* 2005;20:102–118. https://doi.org/10.1159/000088155
3. Древаль М.В., Попова Т.А., Калашникова Л.А., Кротенкова М.В. Современные возможности визуализации спонтанной диссекции экстракраниальных отделов внутренних сонных и позвоночных артерий. *Медицинская визуализация.* 2012; 3:59–69. [Dreval M.V., Popova T.A., Kalashnikova L.A., Krotenkova M.V. Modern imaging of spontaneous internal carotid and vertebral arteries dissection on the extracranial level. *Medical Visualization.* 2012;3:59–69 (In Russ.)].
4. von Babo M., De Marchis G., Sarikaya H., Stapf C., Buffon F., Fischer U., et al. Differences and similarities between spontaneous dissections of the internal carotid artery and the vertebral artery. *Stroke.* 2013;44(6):1537–42. https://doi.org/10.1161/STROKEAHA.113.001057
5. Debette S., Grond-Ginsbach C., Bodenant M., Kloss M., Engelter S., Metso T. et al. Cervical Artery Dissection Ischemic Stroke Patients (CADISP) Group. Differential features of carotid and vertebral artery dissections: the CADISP study. *Neurology.* 2011;77(12):1174–81. https://doi.org/10.1212/WNL.0b013e31822f03fc.
6. Калашникова Л.А., Добрынина Л.А., Древаль М.В., Назарова М.А. Сравнительная хararктеристика клинических проявлений диссекции внутренних сонных и позвоночных артерий. *Журнал неврологии и психиатрии им. С.С.Корсакова*. 2014;114(7):4–8. [Kalashnikova L.A., Dobrynina L.A., Dreval M.V., Nazarova M.A. Clinical characteristics of internal carotid and vertebral arteries dissection. *Zh Nevrol Psikhiatr Im SS Korsakova*. 2014;114(7):4–8 (In Russ.)].
7. Калашникова Л.А., Гулевская Т.С., Ануфриев П.Л., Гнедовская Е.В., Коновалов Р.Н., Пирадов М.А. Ишемический ин-

сульт в молодом возрасте, обусловленный стенозирующим расслоением (диссекцией) интракраниального отдела внутренней сонной артерии и ее ветвей (клинико-морфологическое наблюдение). *Анналы клинической и экспериментальной неврологии.* 2009;3(1):18–24. [Kalashnikova L.A., Gulevskaya T.S., Anufriev P.L., Gnedovskaya E.V., Konovalov R.N., Piradov M.A. Ischemic stroke in young age due to dissection of intracranial carotid artery and its branches (clinical and morphological study). *Annals of Clinical and Experimental Neurology*. 2009;3(1):18–24 (In Russ.)].

8. Калашникова Л.А., Чайковская Р.П., Добрынина Л.А., Сахарова А.В., Гулевская Т.С., Древаль М.В., и др. Диссекция внутренней сонной артерии как причина тяжелого ишемического инсульта с летальным исходом (клинико-патоморфологическое исследование). *Журнал неврологии и психиатрии им. С.С.Корсакова.* 2015;115(12 вып. 2):19–25. [Kalashnikova L.A., Chaykovskaya R.P., Dobrynina L.A., Sakharova A.V., Gulevskaya T.S., Dreval M.V. et al. Internal carotid artery dissection as a cause of severe ischemic stroke with lethal outcome. *Zh Nevrol Psikhiatr Im S S Korsakova.* 2015;115(12 Pt 2):19–25 (In Russ.)]. https://doi.org/ 10.17116/jnevro201511512219-25
9. Калашникова Л.А., Гулевская Т.С., Коновалов Р.Н., Щипакин В.Л., Чечеткин А.О., Авдюнина И.А., и др. Поражение каудальной группы черепных нервов при диссекции (расслоении) внутренней сонной артерии. *Анналы клинической и экспериментальной неврологии*. 2008;1:22–27. [Kalashnikova L.A., Gulevskaya T.S., Konovalov R.N., Schipakin V.L., Chechetkin A.O., Avdunina I.A. et al. Lower cranial nerve palsias in the internal carotid artery dissection. *Annals of Clinical and Experimental Neurology*. 2008;1:22–27. (In Russ.)].
10. Калашникова Л.А., Чайковская Р.П., Гулевская Т.С., Добрынина Л.А., Губанова М.В., Древаль М.В. и др. Разрыв интимы при дисплазии стенки средней мозговой артерии, осложнившийся тромбозом и развитием тяжелого ишемического инсульта (клинико-морфологическое наблюдение). *Журнал неврологии и психиатрии им. С.С.Корсакова.* 2018;118 (3):9–14. [Kalashnikova L.A., CHaykovskaya R.P., Gulevskaya T.S., Dobrynina L.A., Gubanova M.V., Dreval M.V. et al. Intimal rupture of the displastic middle cerebral artery wall complicated by thrombosis and fatal ischemic stroke. *Zh Nevrol Psikhiatr Im SS Korsakova*. 2018;118(3):9–14 (In Russ.)]. https://doi.org/ 10.17116/jnevro2018118329-14
11. Guillon B., Tzourio C., Biousse V., Adraï V., Bousser M., Touboul P. Arterial wall properties in carotid artery dissection: an ultrasound study. Neurology. 2000; 55:663-666. https://doi.org/ 10.1212/wnl.55.5.663
12. Calvet D., Boutouyrie P., Touze E., Laloux B., Mas J-L., Laurent S. Increased stiffness of the carotid wall material in patients with spontaneous cervical artery dissection. *Stroke.* 2004;35:2078–2082. https://doi.org/ 10.1161/01.STR.0000136721.95301.8d.
13. Thomas L., Low J., Chan K., Durbridge G. Shear wave elastography of the cervical arteries: A novel approach to the assessment of cervical arterial wall stiffness. An investigation of psychometric properties and intra-rater reliability. *Musculoskeletal Science and Practice.* 2019;40:96–100. https://doi.org/10.1016/j.msksp.2018.09.008.
14. Beighton P., De Paepe A., Steinmann B., Tsipouras P., Wenstrup R.J. Ehlers-Danlos syndromes: revised nosology, Villefranche, 1997. Ehlers-DanlosNational Foundation (USA) and Ehlers-Danlos Support Group (UK). *Am J Med Genet.* 1998; 77(1):31–37.
15. Loeys B., Dietz H., Braverman A., Callewaert B., De Backer J., Devereux R. et al. The revised Ghent nosology for the Marfan syndrome. *J Med Genet.* 2010;47(7):476–85. https://doi.org/10.1136/jmg.2009.072785.
16. Grahame R., Bird H., Child A. The revised (Brighton 1998) criteria for the diagnosis of benign joint hypermobility syndrome (BJHS). *J Rheumatol.* 2000;27(7):1777–1779. PMID: 10914867.
17. Акатова Е.В., Вершинина М.В., Викторова И.А. и др. Национальные рекомендации российского научного медицинского общества терапевтов по диагностике, лечению и реабилитации пациентов с дисплазиями соединительной ткани. *Медицинский вестник Северного Кавказа.* 2016;11(1):2–76. [Akatova E.V., Vershynina M.V., Viktorova I.A. et al. National recommendation of the Russian scientific society of internal medicine for diagnostics, treatment and rehabilitation of patient with connective tissue dyspl. *Medical news of north caucasus.* 2016;11(1):2–76 (In Russ.)].
18. Débette S. Pathophysiology and risk factors for cervical artery dissection: what have we learned from large hospital-based cohorts? Curr Opin Neurol. 2014;1:20–28. https://doi.org/10.1097/WCO.0000000000000056
19. Лелюк В.Г, Лелюк С.Э. *Ультразвуковая ангиология. 3-е издание, дополненное и переработанное.* М.; Реальное время, 2007. 398 с. [Lelyuk V.G, Lelyuk S.E. *Ul'trazvukovaya angiologiya. 3-e izdanie, dopolnennoe i pererabotannoe.* M., Meditsina, 2007. 398 p. (In Russ.)].
20. Laurent S., Cockcroft J., Van Bortel L., Boutouyrie P., Giannattasio C., Hayoz D. et al. On behalf of the European Network for Non-invasive Investigation of Large Arteries. Expert consensus document on arterial stiffness: methodological issues and clinical applications. *European Heart Journal.* 2006;27:2588–2605. https://doi.org/10.1093/eurheartj/ehl254
21. Callaghan F., Luechinge R., Kurtcuoglu V., Sarikaya H., Poulikakos D., Baumgartner R.W. Wall stress of the cervical carotid artery in patients with carotid dissection: a case-control study. *Am J Physiol Heart Circ Physiol*. 2011;300(4):H1451–H1458. https://doi.org/10.1152/ajpheart.00871.2010
22. Safar M., London G. Therapeutic studies and arterial stiffness in hypertension: Recommendations of the European Society of Hypertension. *J Hypertens*. 2000;18(11):1527–1535. https://doi.org/10.1097/00004872-200018110-00001
23. McEniery C.M., Yasmin, Hall I.R., Qasem A., Wilkinson I.B., Cockcroft J.R. Normal vascular aging: differential effects on wave reflection and aortic pulse wave velocity: the Anglo Cardiff Collaborative Trial (ACCT). *J Am Coll Cardiol*. 2005;46(9):1753–1760. https://doi.org/10.1016/j.jacc.2005.07.037
24. Wilkinson I., Prasad K., Hall I., Thomas A., MacCallum H., Webb D. et al. Increased central pulse pressure and augmentation index in subjects with hypercholesterolemia. *J Am Coll Cardiol.* 2002;39(6):1005–1011. https://doi.org/10.1016/s0735-1097(02)01723-0
25. Калашникова Л.А., Добрынина Л.А., Чечеткин А.О., Древаль М.В, Кротенкова М.В., Захаркина М.В. Нарушения мозгового кровообращения при диссекции внутренней сонной и позвоночной артерий. Алгоритм диагностики. *Нервные болезни.* 2016;2:10–17. [Kalashnikova L.A., Dobrynina L.A., Chechetkin A.O., Dreval M.V., Krotenkova M.V., Zaharkina M.V. Disturbances of cerebral circulation during dissection of the internal carotid and vertebral arteries. Diagnostic Algorithm. *Nervnye bolezyni.* 2016;2:10–17 (In Russ.)].