© КОЛЛЕКТИВ АВТОРОВ, 2020

МИЕЛОПАТИЯ, АССОЦИИРОВАННАЯ С ОСТРЫМ ЛЕЙКОЗОМ. МУЛЬТИДИСЦИПЛИНАРНЫЙ ВЗГЛЯД НА ПРОБЛЕМУ

Полушин А.Ю.[1], Краснов В.С.[1], Бардаков С.Н.[2], Скулябин Д.И.[2], Агафонов А.О.[1], Войдак И.В.[1], Бубнова Е.В.[1], Сергиеня О.В.[3], Аюбова Б.И.[1], Бондаренко С.Н.[1], Владовская М.Д.[1], Моисеев И.С.[1], Кулагин А.Д.[1]

[1]ФБГОУ ВО Первый Санкт-Петербургский государственный медицинский университет им. И.П. Павлова, 197022, Санкт-Петербург, Россия
[2]ФГБВОУ ВО «Военно-медицинская академия им. С.М. Кирова», 194044, Санкт-Петербург, Россия
[3]ФГБУ НМИЦ им. В.А. Алмазова Минздрава России, 197341, Санкт-Петербург, Россия

Резюме. *Ассоциированный с лейкозом миелит является редким, но недооцененным осложнением. Его этиология может быть различна, связана как с основным заболеванием, так и с методами лечения. Миелит требует проведения дифференциальной диагностики с фуникулярным миелозом, полирадикулоневропатией, объемным и геморрагическим образованием, сосудистой ишемией, дисметаболическими проявлениями, а также с последствиями лечения основного заболевания с применением лучевой, цитостатической, таргетной терапии, с паранеопластической миелопатией и прогрессией основного заболевания. Однако выявление его по данным методов нейровизуализации может быть гораздо позже, чем появление развернутой клинической картины. В статье представлен клинический случай развития миелопатии у молодого пациента 31 года с острым лимфобластным лейкозом. Лечение основного заболевания проводилось с применением цитостатической, лучевой терапии, аллогенной трансплантации гемопоэтических стволовых клеток и таргетных препаратов. Характер заболевания (рецидивирующее течение лейкоза), разнообразие методов лечения, отсутствие очаговых изменений при нейровизуализации в зоне, определяющей клинические проявления, обусловили необходимость рассмотрения широкого спектра возможных этиологических факторов развития миелопатии у данного пациента. Миелопатия подтверждена по МРТ спинного мозга спустя 2,5 месяца от дебюта неврологической симптоматики, что соответствует современным представлениям и временным критериям визуализации в нейроонкорадиологии. В статье представлены критерии диагностики миелопатии, являющейся осложнением острого лимфобластного лейкоза.*

Ключевые слова: миелопатия; острый лимфобластный лейкоз; аллогенная трансплантация гемопоэтических стволовых клеток; дифференциальная диагностика; таргетная терапия; нейролейкемия; неврологические осложнения гематологических заболеваний.

Для цитирования: Полушин А.Ю., Краснов В.С., Бардаков С.Н., Скулябин Д.И., Агафонов А.О., Войдак И.В., Бубнова Е.В., Сергиеня О.В., Аюбова Б.И., Бондаренко С.Н., Владовская М.Д., Моисеев И.С., Кулагин А.Д. Миелопатия, ассоциированная с острым лейкозом. Мультидисциплинарный взгляд на проблему. *Российский неврологический журнал.* 2020;25(6):19–28. DOI 10.30629/2658-7947-2020-25-6-19-28
Для корреспонденции: Полушин А.Ю., e-mail: alexpolushin@yandex.ru
Конфликт интересов. Авторы заявляют об отсутствии конфликта интересов.
Финансирование. Исследование выполнено без финансовой поддержки.
Информация об авторах
Полушин А.Ю., https://orcid.org/0000-0001-8699-2482
Краснов В.С., https://orcid.org/0000-0002-9769-447X
Бардаков С.Н., https://orcid.org/0000-0002-3804-6245
Скулябин Д.И., https://orcid.org/0000-0001-53-79-2863
Агафонов А.О., https://orcid.org/0000-0002-0261-3527
Войдак И.В., https://orcid.org/0000-0001-8203-3305
Бубнова Е.В., https://orcid.org/0000-0002-8193-0116
Сергиеня О.В., https://orcid.org/0000-0002-6495-700X
Аюбова Б.И., https://orcid.org/0000-0003-4015-6563
Бондаренко С.Н., https://orcid.org/0000-0002-2446-8092
Владовская М.Д., https://orcid.org/0000-0002-0215-4623
Моисеев И.С., https://orcid.org/0000-0002-4332-0114
Кулагин А.Д., https://orcid.org/0000-0002-9589-4136

MYELOPATHY ASSOCIATED WITH ACUTE LEUKEMIA. MULTIDISCIPLINARY VIEW ON THE PROBLEM

Polushin A.Yu.[1], Krasnov V.S.[1], Bardakov S.N.[2], Skulyabin D.I.[2], Agafonov A.O.[1], Voydak I.V.[1], Bubnova E.V.[1], Sergiyenya O.V.[3], Ayubova B.I.[1], Bondarenko S.N.[1], Vladovskaya M.D.[1], Moiseev I.S.[1], Kulagin A.D.[1]

[1]First Pavlov State Medical University of St. Petersburg, Russia
[2]S.M. Kirov Military Medical Academy, St. Petersburg, Russia
[3]Federal Almazov North-West Medical Research Centre, St. Petersburg, Russia

Abstract. *Leukemia-associated myelitis is a rare but underestimated complication. It has a different etiology associated with both, the main disease and its treatment methods. It requires differential diagnosis with funicular myelosis, polyradiculoneuropathy, tumor and hemorrhagic formation, stroke, dysmetabolic manifestations, as well as with the*

consequences of treatment of the underlying disease using radiation, cytostatic, targeted therapy.It should also be differentiated from paraneoplastic myelopathy and progression of the underlying disease. However,with the help of neuroimaging methods, it can be detected more recently than a detailed clinical picture appears. A case report of myelopathy in a 31 year old patient with acute lymphoblastic leukemia is presented. Treatment of the underlying disease was carried out with the use of chemotherapy, radiation therapy, allogeneic hematopoietic stem cell transplantation and targeted therapy. The nature of the disease,i.e. recurrent course of acute lymphoblastic leukemia, the variety of treatment methods, and the absence of focal changes in neuroimaging in the zone that determines clinical manifestations, made it necessary to consider a wide range of possible etiological factors for the development of myelopathy. Myelopathy was confirmed by MRI 2.5 months after the debut of neurological symptoms, which corresponds to modern concepts and time criteria for visualization in neurooncology. The article presents the criteria for diagnosing myelopathy, a complication of acute lymphoblastic leukemia. It should also be differentiated from However, with the help of neuroimaging methods, it can be detected more recently than a detailed clinical picture appears.

Keywords: myelopathy, acute lymphoblastic leukemia, allogeneic hematopoietic stem cell transplantation, differential diagnosis, targeted therapy, neuroleukemia, neurological complications of hematological diseases.

For citation: Polushin A.Yu., Krasnov V.S., Bardakov S.N., Skulyabin D.I., Agafonov A.O., Voydak I.V., Bubnova E.V., Sergiyenya O.V., Ayubova B.I., Bondarenko S.N., Vladovskaya M.D., Moiseev I.S., Kulagin A.D. Myelopathy associated with acute leukemia. Multidisciplinary view on the problem. *Russian Neurological Journal (Rossijskij Nevrologicheskiy Zhurnal)*. 2020;25(6):19–28. DOI 10.30629/2658-7947-2020-25-6-19-28
For correspondence: Polushin A.Yu., e-mail: alexpolushin@yandex.ru
Conflict of interest. The authors declare no conflict of interests.
Acknowledgements. The study had no sponsorship.
Information about authors
Polushin A.Yu, https://orcid.org/0000-0001-8699-2482
Krasnov V.S., https://orcid.org/ 0000-0002-9769-447X
Bardakov S.N., https://orcid.org/0000-0001-53-79-2863
Skulyabin D.I. https://orcid.org/0000-0001-53-79-2863
Agafonov A.O., https://orcid.org/0000-0002-0261-3527
Voydak I.V., https://orcid.org/ 0000-0001-8203-3305
Bubnova E.V., https://orcid.org/0000-0002-8193-0116
Sergiyenya O.V., https://orcid.org/ 0000-0002-6495-700X
Ayubova B.I., https://orcid.org/0000-0003-4015-6563
Bondarenko S.N., O https://orcid.org/ 0000-0002-2446-8092
Vladovskaya M.D., https://orcid.org/0000-0002-0215-4623
Moiseev I.S., https://orcid.org/ 0000-0002-4332-0114
Kulagin A.D., https://orcid.org/ 0000-0002-9589-4136

Received 19.10.20
Accepted 17.11.20

Достижения гематологии, молекулярной биологии, иммунологии, фармакологической индустрии сделали курабельными такие смертельные заболевания, как острые лейкозы. Пациенты с впервые выявленным острым лимфобластным лейкозом (ОЛЛ) на фоне химиотерапевтического лечения в абсолютном большинстве случаев достигают ремиссии заболевания (до 90%), а общая 5-летняя выживаемость молодых пациентов (до 35 лет) достигла 61%. Однако при ОЛЛ значительно чаще, чем при остром миелобластном лейкозе (ОМЛ), встречается поражение центральной нервной системы (ЦНС) опухолевыми клетками (бластами). Так, в дебюте ОЛЛ до 5% больных имеют нейролейкоз, а рецидив заболевания сопровождается нейролейкемией в 30% случаев, а при ОМЛ — 0,6 и 2,9% соответственно [1, 2].

Учитывая относительно высокий риск нейролейкоза при ОЛЛ, программы полихимиотерапии предусматривают наряду с курсами цитостатической терапии с внутривенным введением химиопрепаратов интратекальное введение комбинации метотрексата, цитарабина и дексаметазона и/или краниоспинальное облучение (КСО). Интратекальное введение цитостатических препаратов и КСО применяются как с профилактической, так и с терапевтической целью.

Такой подход за последние два десятилетия привел к повышению частоты полной ремиссии заболевания и снижению рецидивов ОЛЛ с поражением ЦНС (до 4%) [3]. Однако в структуре нежелательных явлений при системной химиотерапии чаще наблюдаются энцефалопатия или полиневропатии, а при интратекальной химиотерапии увеличивается частота миелопатии.

На сегодняшний день по этиологическому фактору выделяют аутоиммунные, инфекционные (в том числе поствакцинальные), паранеопластические, травматические и компрессионные, ишемические, токсические, постлучевые миелопатии. Тем не менее общепринятая классификация миелопатий еще не разработана [4].

Острая демиелинизирующая миелопатия после аллогенной трансплантации гемопоэтических стволовых клеток (алло-ТГСК) может рассматриваться как осложнение аутоиммунной природы в рам-

ках «воспалительного синдрома восстановления иммунитета» (immune reconstitution inflammatory syndrome, IRIS) в ЦНС [5]. Однако миелопатии на фоне лечения лейкозов встречаются редко, и в литературе представлены лишь единичные клинические наблюдения, что объясняет отсутствие единых принципов диагностики и курации данного осложнения.

Приводим наше наблюдение пациента И., 31 год, проходившего лечение с диагнозом ОЛЛ с апреля 2019 г.

Диагноз верифицирован морфологически на основании бластоза в пунктате костного мозга (82%). С помощью проточной цитометрии определен иммунологический фенотип бластных клеток — CD45low+CD34+/-CDHLA-DR,CD19+CD10+CD33-CD38+/-CD20-CD14-CD7-CD13-CD117-Cd4-, что соответствует варианту BII (common). Сведений о цитогенетических поломках в дебюте заболевания не представлено.

Дебют ОЛЛ в ноябре 2014 г. (в 26 лет), тогда же был установлен основной диагноз, получал программную терапию по протоколу «ОЛЛ-2009» [6] с профилактическими эндолюмбальными введениями (до 16) триплетов — метотрексат 15 мг, цитарабин 30 мг, дексаметазон 4 мг. Первая клинико-гематологическая ремиссия (КГР) достигнута в январе 2015 г. Программная терапия была завершена в феврале 2018 г.

В августе 2018 г. диагностирован первый поздний изолированный костномозговой рецидив, по поводу которого получал терапию по протоколу «ОЛЛ-2009» повторно. Вторая клинико-гематологическая ремиссия была зарегистрирована через 4 месяца от начала терапии (декабрь 2018 г.), но уже в марте 2019 г. возник второй комбинированный рецидив с поражением костного мозга, тестикул, внутрибрюшных лимфоузлов и ЦНС (бластоз в ликворе без клинической картины).

В качестве терапии спасения проведено два курса таргетной терапии CD22-направленным конъюгатом антитела с лекарственным средством (инотузумаб озогамицин) с эндолюмбальными введениями триплетов (по 4 введения на курс) в рамках терапии нейролейкоза, а также неполный курс (из-за развития нейтропении) конформной лучевой терапии на область мошонки (суммарная облучающая доза 8 Гр) с положительным эффектом. В мае 2019 г. до-

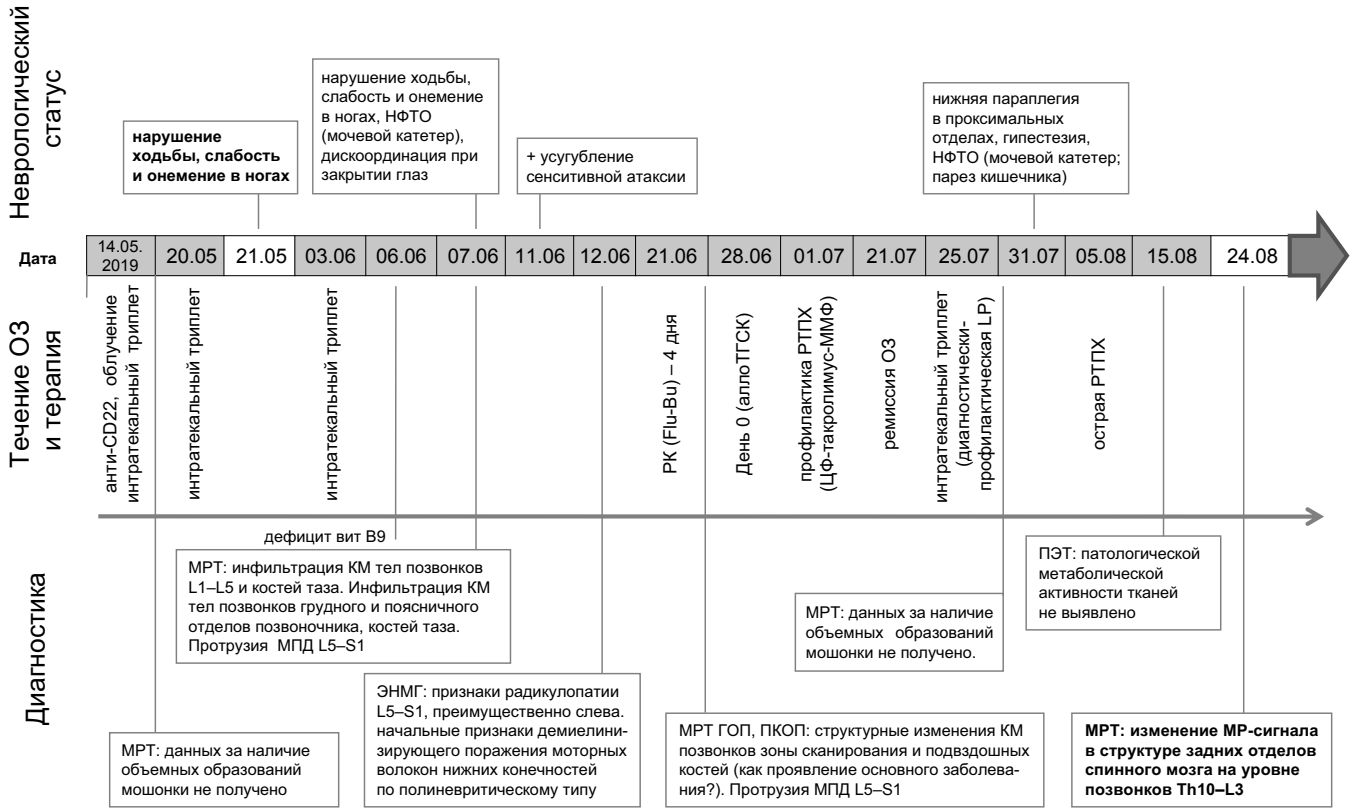

Рис. 1. Клинические проявления, результаты диагностических тестов и проводимая терапия пациента И., 31 год.
Примечание: ГОП — грудной отдел позвоночника, КМ — костный мозг, ММФ — микофенолата мофетил, МПД — межпозвонковый диск, НФТО — нарушение функции тазовых органов, ОЗ — основное заболевание, ПКОП — пояснично-крестцовый отдел позвоночника, РК — режим кондиционирования, РТПХ — реакция «трансплантат против хозяина», ЦФ — циклофосфамид

Fig. 1. Clinical manifestations, results of diagnostic tests and treatment of patient I., 31 years old.
Notes: TS — thoracic spine, BM — bone marrow, MMF — mycophenolate mofetil, ID — intervertebral disk, POM — pelvic organs malfunction, MD — main disease, LS — lumbosacral spine, CR — conditioning regimen, GVHD — graft-versus-host disease, CyP — cyclophosphamide

стигнута третья КГР: ликвор санирован, по данным иммунофенотипирования клеток костного мозга минимальная остаточная болезнь не выявлялась.

В конце мая 2019 г. зарегистрирован эпизод лихорадки, появились жалобы на нарастающие нарушение походки, слабость и онемение в ногах, атрофию мышц ног, нарушение функции тазовых органов в виде затруднения мочеиспускания, запоры, усиление признаков сенситивной атаксии, снижение массы тела (рис. 1).

Через 1 неделю в неврологическом статусе выявлено ухудшение: симптом Маринеску–Радовичи с обеих сторон; мелкоразмашистый постуральный тремор в обеих кистях (вероятно, токсического генеза); признаки нижнего смешанного парапареза (умеренное снижение силы в дистальных отделах обеих ног до 4 баллов), высокие глубокие рефлексы (больше в ногах); чувствительные нарушения проводникового типа до уровня Th10 в сочетании с полиневропатическими; снижение глубокой чувствительности в дистальных отелах ног; выраженная сенситивная атаксия, центральный тип нарушений функций тазовых органов. Также отмечалась симметричная атрофия бедренных, икроножных мышц. В течение последующих 2 недель нарастала слабость в нижних конечностях до 2 баллов, развилась острая задержка мочи, что потребовало постановки катетера. Проводились лечение препаратами из группы антихолинэстеразных средств, тиоктовой кислоты, витаминов группы В, занятия ЛФК.

Учитывая возраст пациента, вариант и характер основного заболевания (рецидивирующее течение ОЛЛ), вторичную химиорезистентность опухолевых клеток, хороший ответ на таргетную терапию с достижением третьей полной ремиссии основного заболевания (в миелограмме бластов менее 5%, по данным проточной цитометрии минимальная остаточная болезнь не выявлена, отсутствие данных за экстрамедуллярные очаги по данным МРТ, результаты стимуляционной электронейромиографии (ЭНМГ), ликворограммы, наличие полностью HLA-совместимого неродственного донора), 28.06.2019 г. выполнена алло-ТГСК, дозы препаратов режима кондиционирования редуцированы: флударабин, бусульфан. Профилактика реакции «трансплантат против хозяина» (РТПХ) проводилась с помощью посттрансплантационного циклофосфамида, такролимуса и микофенолата мофетила.

В раннем посттрансплантационном периоде отмечалось усугубление неврологического дефицита в виде распространения мышечной слабости на проксимальные отделы нижних конечностей и усиления выраженности амиотрофий, пареза кишечника.

В июле 2019 г. выполнено обследование: сохранялась третья КГР, донорский химеризм (96%), умеренная гипофункция трансплантата.

Через два месяца после алло-ТГСК отмечено незначительное улучшение — появление единичных движений в пальцах ног, в мышцах бедер и голеней. Однако уже к 06.09.2019 усилились мышечная слабость в ногах до 2 баллов в проксимальных отделах при сохранении движений в пальцах ног, нарушение функций тазовых органов (НФТО), нарушение чувствительности в ногах по смешанному, преимущественно проводниковому типу в виде гиперестезии, гиперпатии до уровня коленных суставов со снижением вибрационной чувствительности; усиление постурального тремора в кистях (на фоне препаратов для профилактики РТПХ). Установлен диагноз: прогрессирующая вторичная полная поперечная радикуломиелопатия на уровне Th10–L3 смешанного генеза — паранеопластического, воспалительного, токсического (лекарственно индуцированного).

Несмотря на осложнения терапии основного заболевания (гипофункция трансплантата: анемия 2-й ст., тромбоцитопения 3-й ст., нейтропения 2-й ст.; острая РТПХ кожи 2-й ст. (07.2019), разрешение; инфекция мочевыводящих путей (21.08.2019) с высевом *Klebsiella pneumoniae* (27.08.2019), разрешение; вторичный иммунодефицит), в дальнейшем в неврологическом статусе отмечалась положительная динамика: увеличение мышечной силы в ногах до 4 баллов (с сохранением НФТО и нарушением чувствительности в ногах по проводниковому (спинальному) типу).

18.09.2019 на основании выявления недифференцированных бластов в костном мозге до 20%, данных иммунофенотипирования (выявлена популяция бластных клеток с иммунофенотипом: 45dim/CD19-/CD10+/CD34+/CD38 ± /CD20-/CD22- до 28%), цитогенетического исследования (45,X,-Y,t(5;6)(p13;p12),t(14;19)(q32;q13)[10]; патологический клон с траслокациями t(5;6), t(14;19) и потерей Y хромосомой выявлен в 67% метафаз) у пациента диагностирован третий костно-мозговой рецидив ОЛЛ (первый после алло-ТГСК). Исчерпаны все линии терапии, в том числе таргетная, алло-ТГСК. С целью редукции опухолевой массы 02–05.10.2019 проведена пульс-терапия дексаметазоном 20 мг/сут.

С 10.10.2019 — резкая отрицательная динамика в виде развития паралитической острой кишечной непроходимости (ОКН) и интоксикационного синдрома. На фоне пульс-терапии дексаметазоном (20 мг) с 11 по 14.10.2019 и прокинетической терапии — разрешение ОКН.

С 25.10.2019 проведен курс полихимиотерапии по схеме «FLAG» (флударабин, цитарабин, лейкостим) с дальнейшим введением трансплантата от гаплоидентичного донора с целью индукции реакции «трансплантат против лейкоза» (РТПЛ).

С Д+4 от ТГСК №2 (29.10.2019) развились инфекционные осложнения в виде тяжелого сепсиса с последующим развитием и прогрессированием мультиорганной дисфункции. 31.10.2019 зафиксирована остановка сердечной деятельности, приведшая к смертельному исходу. Патолого-анатомическое исследование не проводилось по причине отказа родственников.

Результаты диагностических исследований, необходимых для дифференциальной диагностики причин миелопатии. Анализ ликвора от 14.05.2019: белок 185 мг/л, цитоз 20/3 (лимфоци-

ты 10), в последующем анализ (1 раз в месяц, №3) не показал значимых изменений. Онконейрональная панель отрицательная. В течение всей госпитализации отмечались положительный IgG и отрицательный IgM к *Toxoplasma gondii* в крови. С-реактивный белок (20.05): 29,9 мг/л (0,1–8,2), фибриноген 4,46 г/л (1,8–3,5), ферритин 2953 мкг/л (23,9–336), вит. B_{12} (06.06) 1083,6 пмоль/л (133–675), вит. B_9 (06.06) 5,2 нмоль (более 13,4) (на фоне введения антагониста фолиевой кислоты — метотрексата).

При МРТ головного мозга от 24.04.2019 (МР-томограф GE Signa HDxt с напряженностью магнитного поля 1,5 Тл) данных за наличие объемных образований не получено.

По данным МРТ спинного мозга (МР-томограф Siemens Magnetom Trio A Tim с напряженностью магнитного поля 3,0 Тл) выявлена инфильтрация костного мозга тел позвонков L1–L5 и костей таза (вероятно, как проявление основного заболевания). Мягкотканных образований не выявлено. Изменение интенсивности МР-сигнала от тел позвонков грудного и поясничного отделов позвоночника, костей таза вследствие фиброза. Эпидуральная жировая ткань на уровне L3–L5 несколько гипертрофирована. Паравертебральные мягкие ткани на уровне L4–L5 с признаками отека, патологического накопления контрастного вещества на данном уровне не выявлено (рис. 2).

По данным стимуляционной электронейромиографии выявлены признаки двусторонней радикулопатии L5–S1, преимущественно слева (снижение амплитуд М-ответов *n. peroneus* на 51% справа и 85%

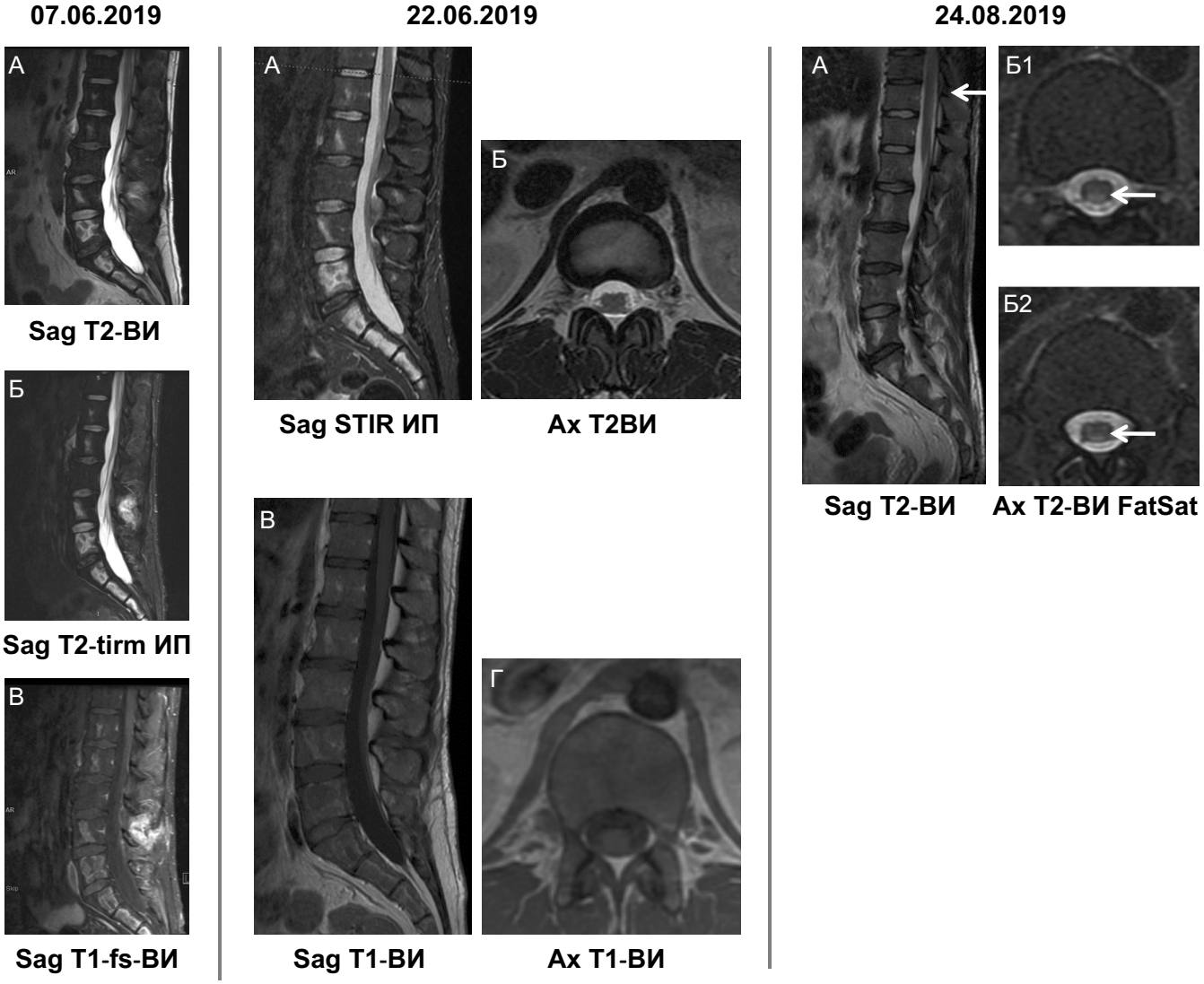

Рис. 2. МРТ пояснично-крестцового отдела позвоночника в динамике. Рисунки (на соответствующую дату) *А*, *Б* — преконтрастные изображения; *В*, *Г* — постконтрастные изображения. По МРТ от 24.08.2019 на Sag T2-ВИ (*А*) изображениях прослеживается интрамедуллярная зона миелопатии с гиперинтенсивным МР-сигналом, преимущественно в структуре задних отделов спинного мозга на уровне от верхней границы сканирования (позвонок Th10) до позвонка L3 на Ax T2-ВИ FatSat (*Б1*, *Б2*)
Fig. 2. Dynamic MRI of the lumbosacral spine. Pic. (on the corresponding date) *А*, *Б* — pre-contrast images; *В*, *Г* — post-contrast images. According to MRI (dated 08.24.2019) an intramedullary zone of myelopathy with a hyperintense MR signal is traced on Sag T2-WI (*А*) images; it's mainly in the structure of the posterior spinal cord at the level starting from the upper scan border (Th10 vertebra) to L3 on Ax T2-WI FatSat (*Б1*, *Б2*)

слева, повышение резидуальной латентности до 7 мс; повышение минимальной латентности F-волн до 49–50 мс при сохранении нормальных характеристик сенсорного проведения). Также отмечены начальные признаки демиелинизирующего поражения моторных проводников нижних конечностей по полиневритическому типу (повышение резидуальной латентности до 5–7 мс).

По данным контрольной МРТ пояснично-крестцового отдела позвоночника на предтрансплантационном этапе (22.06.2019, МР-томограф GE Signa HDxt с напряженностью магнитного поля 1,5 Тл) признаков миелопатии не выявлено; накопления контраста не наблюдалось (рис. 2).

24.08.2019 (спустя 7,5 недели от алло-ТГСК; 9 недель от первичного неврологического осмотра непосредственно в трансплантационном отделении; 12 недель от дебюта симптомов) выполнена контрольная МРТ (МР-томограф GE Signa HDxt с напряженностью магнитного поля 1,5 Тл) грудного, поясничного отделов с контрастированием, где определена ожидаемая интрамедуллярная зона патологического МР-сигнала в структуре задних отделов спинного мозга на уровне от верхней границы сканирования (позвонок Th10) до позвонка L3, соответствовавшая проявлениям миелопатии на данном уровне (см. рис. 2). В данном случае целесообразно говорить о позднем выявлении поражения ЦНС, что является характерным в диагностике неврологических осложнений в онкогематологии.

Обсуждение

Ведение гематологического пациента с заболеваниями злокачественной природы требует внимательного контроля неврологических расстройств. Первый вопрос, который стоит перед неврологом, — исключение «специфического» поражения ЦНС. Однако подтверждение нейролейкемии либо наличие очагов в непосредственной близости от нервной ткани не исключает возможность патологии другой этиологии.

У онкологических и гематологических пациентов миелопатия на фоне рецидивов основного заболевания может быть диагностирована гораздо позже, чем при ином генезе поражения.

Вероятные механизмы поражения спинного мозга разнообразны — возможны сосудистый ишемическо-геморрагический, паранеопластический генез, обширная дисметаболическая патология, прежде всего связанная с обменом витамина B_{12}. Большое внимание обращают на себя аутоиммунные антитело-опосредованные механизмы, связанные с молекулярными мишенями: аквапорином-4, миелин-олигодендроцитарным и миелин-ассоциированным гликопротеинами (MOG[1], MAG[2]).

В нашем наблюдении на предтрансплантационном этапе генез миелопатии также следовало дифференцировать с фуникулярным миелозом, полирадикулоневропатией, объемным и геморрагическим образованием, сосудистой ишемией, дисметаболическими проявлениями.

По данным МРТ спинного мозга отчетливых проявлений, характерных для фуникулярного миелоза, не получено (уровень витамина B_{12} высокий, содержание гомоцистеина по техническим причинам определить не удалось). Дефицит фолиевой кислоты объясняется введением метотрексата.

Развитие атрофии мышц нижних конечностей определило необходимость топической диагностики поражения конского хвоста и корешков до формирования нерва, однако проводниковый тип нарушения чувствительности и НФТО указывали на скомпрометированность спинного мозга. По данным контрольного МР-исследования спинного мозга поражение упомянутых структур до алло-ТГСК подтверждено не было. По результатам стимуляционной ЭНМГ исключен полиневритический генез амиотрофии.

По результатам клинико-неврологического обследования поражение соответствовало спинальному уровню (на основании определения уровня поверхностной чувствительности, асимметрии вибрационной (с преобладанием слева) и сохранением температурной чувствительности; отсутствия повышенного мышечного тонуса в ногах), что могло быть проявлением вовлечения задних канатиков или их поражением в комбинации с боковыми. В то же время присутствовал комплекс НФТО (задержка мочи с запорами).

Возможной причиной нарастающего неврологического дефицита могла быть инфильтрация опухолевыми клетками перицентральной зоны спинномозгового канала или, менее вероятно, корешков до образования спинномозговых нервов. По данным МРТ накопление контраста в корешках не зафиксировано, но выявлено изменение МР-сигнала позвонков L1–L3, что косвенно могло указывать на возможную компрессию корешков в этой анатомической области или венозную ишемию мягкотканными образованиями. По данным МРТ органов малого таза с контрастным и постконтрастным (динамическим) режимами венозная ишемия или вторичная компрессия спинного мозга прилежащими органами в рамках прогрессии основного заболевания исключены (см. рис. 1).

В сравнении со спинальными метастатическими поражениями для гематологических злокачественных заболеваний более характерно диффузное поражение спинного мозга [7]. Несмотря на отсутствие МР-данных о поражении спинного мозга, сохранялось впечатление о наиболее вероятном генезе неврологических изменений в рамках дебюта рецидива ОЛЛ. На данном этапе морфологического изменения тканей разрешающая способность МРТ не позволяла выявить пораженный участок спинного мозга, что требовало выполнения МРТ грудного и поясничного отделов позвоночника с контрастом или ПЭТ в динамике.

Вертеброгенные изменения по данным МРТ были исключены.

[1] Myelin oligodendrocyte glycoprotein (миелин-олигодендроцитарный гликопротеин).

[2] Anti-myelin associated glycoprotein (миелин-ассоциированный гликопротеин).

Постлучевой миелит исключен ввиду иной зоны облучения.

Эндолюмбальное введение дексаметазона, метотрексата и цитарабина — обязательная часть программной терапии ОЛЛ. При этом миелопатия развивается в 3% случаев. Клинические проявления нейротоксичности могут быть разнообразны: синдром раздражения оболочек мозга, эпилепсия, энцефалопатия, пара- или даже квадриплегия [8, 9]. В литературе описаны случаи миелопатии после однократного эндолюмбального введения метотрексата и цитарабина [10]. Механизм повреждения ЦНС химиопрепаратами до конца неясен. Одной из теорий является генетически опосредованный риск нейротоксичности (полиморфизм генов, метаболизирующие фолаты и аполипопротеин Е) [11]. В представленном клиническом случае эндолюмбальное введение триплета проводилось неоднократно (около 30–40 раз), при этом признаки поражения спинного мозга появились вне раннего постпункционного периода.

Диффузная макрофагальная инфильтрация с деструкцией спинного мозга описана как причина миелопатии у больного с бластным плазмоцитоидным новообразованием из клеток дендритного ряда на фоне интратекального введения метотрексата/цитарабина. Чаще всего синдром проявляется остро и обнаруживается при МРТ в самом дебюте, а при анализе ликвора выявляется протеиноархия [12]. В нашем случае симптоматика развивалась прогредиентно, белок в ликворе не был выявлен; по данным МРТ миелопатии в дебюте клинических проявлений установлено не было.

Нейротоксический генез миелита при таргетной терапии. По данным отчета Европейского комитета по лекарственным препаратам от 2017 г. (Committee for Medicinal Products for Human Use, CHMP), нейротоксичность инотузумаба озогамицина не превышает 2%. Основным неврологическим осложнением максимальной степени выраженности является периферическая сенсорная полиневропатия с градацией < 3 [13].

Нельзя не упомянуть о MOG-ассоциированном миелите. Помимо селектинов, единственными хорошо охарактеризованными молекулами адгезии, зависящими от сиаловой кислоты, являются CD22 и сиалоадгезин. CD22 — член суперсемейства иммуноглобулинов, которое экспрессируется В-лимфоцитами, а сиалоадгезин — рецептор макрофагов. Клонирование гена, кодирующего сиалоадгезин, показало, что он также похож на иммуноглобулин. Оба белка имеют сходство последовательности с миелин-ассоциированным гликопротеином (молекулой адгезии олигодендроцитов и шванновских клеток, которая участвует в процессе миелинизации) [14].

Опыт использования инотузумаба озогамицина в MD Anderson Cancer Center показал развитие нейролейкоза на фоне терапии анти-CD22, что косвенно подтверждает неспособность его проникновения через гематоэнцефалический барьер [15] и невозможность быть причиной миелопатии.

Паранеопластическая миелопатия (ПМ). Аутоиммунный энцефалит характеризуется аутоиммунным поражением различных структур ЦНС и ПНС, ассоциированным с различными внутриклеточными, синаптическими и/или субсинаптическими белками, а также возможной связью с онкологическим процессом. В качестве мишеней рассматриваются как опухолевые клетки с наличием внутриядерных или цитоплазматических антигенов, так и белковые антигены синаптического и субсинаптического уровней [16]. Иммунологическое повреждение тканей при аутоиммунном энцефалите соответствует типам II (антителозависимой цитотоксичности) и IV (опосредованной Т-клеточной цитотоксичностью) по классификации P. Gell, R. Coombs [17].

В онкогематологии, в частности при лечении ОЛЛ, применяется терапия, основанная на использовании Т-клеток, экспрессирующих химерные антигенные рецепторы (CAR Т-терапия[3]), а также препараты с целевым ингибированием иммунной системы через клеточные мишени: CTLA-4[4] (CD4+, CD8+, T_{reg}), рецепторы программируемой клеточной гибели (PD-1) и его лиганда (PD-L1). Применение иммунотерапии при онкологии (чаще при лечении мелкоклеточного рака легкого), вероятно, увеличивает частоту образования аутоантител к онконейрональным антигенам и опосредует развитие аутоиммунного паранеопластического синдрома.

В общей эпидемиологии паранеопластических неврологических осложнений миелопатии возникают в 6,5% наблюдений [18]. Для ПМ характерно постепенное начало в течение 16,5 мес. (1,5–49 мес.), при этом для пациентов не свойственно улучшение. Наиболее характерный возраст 46–71 год [19]. В нашем случае уменьшение неврологического дефицита наблюдалось спустя 2,5 мес. от алло-ТГСК, тем более что онконейрональные антитела были отрицательными. Из известных критериев соответствовал лишь временной параметр достижения параплегии (в течение 6 мес. от дебюта).

Необходимо отметить, что точная статистика по миелопатиям в онкогематологической группе пациентов отсутствует. Да и наличие массивного фармакологического анамнеза не позволяло думать о классической паранеопластической миелопатии в первую очередь.

Прогрессия основного заболевания — инфильтрация бластами вещества спинного мозга. Учитывая объем поражения во втором рецидиве с вовлечением внутрибрюшных лимфоузлов, тестикул, а также на основании выявления бластов в ликворе, еще одной вероятной причиной неврологического дефицита у пациента рассматривалась инфильтрация бластными клетками вещества спинного мозга.

Как известно, методы нейровизуализации обладают не самой высокой чувствительностью в де-

[3] Anti-myelin associated glycoprotein (миелин-ассоциированный гликопротеин).

[4] Cytotoxic T-lymphocyte-associated protein 4 (гликопротеин цитотоксических Т-лимфоцитов 4).

Таблица 1

Дифференциальные критерии диагностики миелопатии у пациента с лейкозом

Клинико-неврологические	Клинико-гематологические	Лучевые
– осложнения интратекальной химиотерапии характеризуются стойкой симптоматикой, соответствующей поражению дорсальных отделов спинного мозга; – прогрессия основного заболевания (нейролейкоз) сопровождается симптоматикой, характерной для диффузного поражения (зачастую в сочетании с признаками поражения ПНС); – при использовании метотрексата в анамнезе необходимо отталкиваться от уровня витамина B_{12} в крови, на фоне дефицита которого может развиться миелопатия (в 30% случаев) с признаками сенситивной атаксии	В дебюте и при рецидиве ОЛЛ: – при наличии неврологической симптоматики необходимо проведение нейровизуализации и люмбальной пункции (поиск бластного поражения); – при выполнении диагностической люмбальной пункции интратекальное введение триплета (даже при отсутствии неврологической симптоматики) обязательно; – введение триплета должно производиться только после исключения поражения ЦНС инфекционного генеза; – дальнейшие эндолюмбальные введения цитостатиков и/или лучевая терапия выполняются согласно выбранному протоколу лечения	– осложнения интратекальной химиотерапии характеризуются поражением дорсальных отделов спинного мозга; – для лейкемического поражения (прогрессия основного заболевания) характерны диффузные изменения; – паранеопластическая миелопатия: поражается прежде всего серое вещество, реже — в сочетании с боковыми и дорсальными отделами; – при дисметаболических миелопатиях и дефицитарных состояниях выявляются тракт-специфические изменения, чаще без накопления контраста; – целесообразно проведение повторной нейровизуализации через 6 недель от дебюта симптомов; – проведение МРТ целесообразно при использовании аппарата напряженностью поля не менее 1,5 Тл; – требуется использование следующих режимов: T2, STIR/T2 FatSat; – может наблюдаться как накопление парамагнитного контрастного препарата, так и его отсутствие
Лабораторные	**Электрофизиологические**	**Терапевтические (лечение)**
– дисметаболические состояния: дефицит витаминов B_{12}, B_9, E на фоне отсутствия специфики в ликворе; дефицит гомоцистеина (в 80% случаев применения метотрексата); – прогрессия основного заболевания с поражением ЦНС: наличие бластов в ликворе; – при классической ПМ плеоцитоз появляется через 4,1 мес. (1–7 мес.); паранеопластические аутоантитела выявляются в 81%	– стимуляционная ЭНМГ (игольчатая ЭМГ при необходимости) — оценка проведения по моторным и сенсорным проводникам; – магнитная стимуляция с оценкой вызванных моторных ответов является наиболее чувствительным электрофизиологическим методом при поражениях спинного мозга	– глюкокортикостероиды неэффективны; – при прогрессии заболевания: в случае наличия симптоматики при отсутствии подтверждения поражения по МРТ ожидаемым эффектом лечения основного заболевания (триплет, иммуносупрессивная, лучевая терапия) является уменьшение неврологического дефицита

Table 1

Differential criteria for the diagnosis of myelopathy in a patient with leukemia

Cliniconeurological	Clinicohematological	X-ray therapy complications
– complications after intrathecal chemotherapy application characterized by permanent symptomatology inherent to dorsal spinal cord lesion; – progression of the underlying disease (neuroleukemia) is accompanied by symptoms typical for diffuse lesions (often in combination with signs of PNS damage); – when using methotrexate, and the mention of its use in history, treatment should be based on the level of vitamin B_{12} in the blood, as its deficiency may cause myelopathy development (in 30% of cases) with signs of sensitive ataxia	In the debut and in the case of ALL reccurance: – in the presence of neurological symptoms, it is necessary to conduct neuroimaging and lumbar puncture (searching for blast lesions); – when performing diagnostic lumbar puncture, intrathecal introduction of a triplet is mandatory (even in the absence of neurological symptoms); – the introduction of a triplet should be carried out only after central nervous system damage of an infectious origin has been excluded; – further endolumbal injections of cytostatics and /or X-ray therapy are performed according to the selected treatment regimen	Intrathecal chemotherapy complications are characterized by the dorsal spinal cord damage; – for leukemic lesions (progression of the main disease) diffuse changes are typical; – paraneoplastic myelopathy: the grey matter is affected, in combination with the lateral and dorsal it happens less often; – tract-specific changes are revealed, mainly without the accumulation of contrast in dysmetabolic myelopathies and deficiency states; – it is advisable to carry out neuroimaging after 6 weeks from the onset of symptoms; – MRI is advisable when using a device with at least 1.5 T density; – the use of the following regimens is required: T2, STIR /T2 FatSat; – there can be both, accumulation of paramagnetic contrast agent, and its absence
Laboratory	**Electrophysiological**	**Therapeutic (treatment)**
– dysmetabolic states: deficiency of vitamins B_{12}, B_9, E as the absence of deuteropathy in the cerebrospinal fluid; homocysteine deficiency (in 80% of cases methotrexate use); – progression of the main disease with central nervous system damage: blasts in the cerebrospinal fluid; – with classical paraneoplastic myelopathy, pleocytosis appears after 4.1 months (1–7 months); paraneoplastic autoantibodies are detected in 81%	– stimulation ENMG electroneuromyography (needle electromyogram/EMG, if necessary) — assessment by motor and sensory conductors; – magnetic stimulation with caused motor responses assessment is the most sensitive electrophysiological method for spinal cord lesions	– glucocorticosteroids are ineffective; – with the progression of the disease: in the presence of symptoms and the absence of confirmation of the lesion by MRI, the expected effect of the underlying disease treatment (triplet, immunosuppressive, X-ray therapy) is a decrease in neurological deficit

бюте онкологических заболеваний. По данным M. Chamberlain и соавт., чувствительность МРТ при лейкозах не превышает 44% [20]. Ряд исследований показал, что при В-клеточном остром лимфобластном лейкозе (В-ОЛЛ) частота ложноотрицательной картины МРТ достигает 60–65%, а ложноположи-

тельной — около 10%. Эти данные ограничивают использование МРТ в качестве отдельного диагностического инструмента, и выполненная МРТ не всегда дает уверенный ответ об отсутствии поражения ЦНС при ОЛЛ [21]. Развитие дальнейшей отрицательной неврологической симптоматики у пациента (паралитическая ОКН) на фоне развития III рецидива с бластозом в костном мозге и купированием ОКН на фоне проведения пульс-терапии дексаметазоном подтверждает ее связь с миелитом, выявленным по результатам повторного МР-исследования (см. рис. 2).

Заключение

В группе пациентов с ОЛЛ (до 30% от всех острых лейкозов у взрослых) миелопатия встречается менее чем в 10% и является недооцененным осложнением [22]. Причины развития неврологической симптоматики у пациентов с рецидивирующим длительным анамнезом ОЛЛ разнообразны — это могут быть токсическое воздействие химиопрепаратов (системное, эндолюмбальное), последствия лучевой терапии, нейролейкоз (инфильтрация ЦНС бластами), инфекционные осложнения или компрессия опухолью. Химический (асептический) арахноидит, миелопатия и лейкоэнцефалопатия как самые частые осложнения, связанные с химиотерапией (в частности, после эндолюмбального введения метотрексата и цитарабина), чаще встречаются у детей [23, 24]. Однако увеличение продолжительности жизни пациентов с ОЛЛ привело к росту частоты развития миелопатии также у взрослых [25]. Лучевая терапия, по современным данным, вызывает миелопатию с частотой 0,03–0,2% случаев в группе онкологических больных [26, 27], хотя еще два десятилетия назад она оценивалась в 0,5% [28]. Данные по спинальным осложнениям на фоне применения таргетной терапии на сегодняшний день еще на стадии накопления.

Следовательно, при лечении пациентов онкогематологического профиля используется обширный спектр препаратов и методов, каждый из которых потенциально может приводить к нейротоксичности. Несмотря на это, помимо анализа информации о применяемых лекарственных средствах, в первую очередь необходимо проводить дифференциальную диагностику с прогрессией основного заболевания.

Миелопатия после интратекальной химиотерапии является редким осложнением, однако даже в случае с неоднократным ее проведением в анамнезе вероятность данного осложнения исключать нельзя. С учетом того, что в состав триплета входит метотрексат, обсуждается возможность появления миелопатии на фоне снижения уровня фолиевой кислоты в крови [29], но не как прямой механизм в варианте фуникулярного миелоза, а как фон для потенциальных нежелательных явлений терапевтических методов следующих этапов лечения. Таким образом, генез миелопатии в рассматриваемом клиническом случае может иметь минимум 3 фактора: дисметаболический, токсический фон и инфильтрация клетками корешков с вторичной ишемией.

Оценка клеточного и биохимического состава ликвора, МР-исследование ЦНС остаются основными методами диагностики различных неврологических осложнений у пациентов с ОЛЛ. Однако, учитывая невысокую диагностическую чувствительность нейровизуализации, необходимы дальнейшие исследования для стандартизации процедур и обеспечения оптимального клинического применения методов. При использовании же доступных методов томографии необходимо придерживаться временных критериев в динамике наблюдения за пациентами с целью повышения эффективности их применения. В группе пациентов с гематологическими заболеваниями это может быть через 1,5–2,5 мес. от дебюта неврологического осложнения.

При выявлении симптомов поражения спинного мозга у пациента с лейкозом необходимо придерживаться определенных критериев [12, 18, 19, 30–32, собственные наблюдения] (см. табл. 1).

Конфликт интересов. Авторы заявляют об отсутствии конфликта интересов.

Финансирование. Исследование выполнено без финансовой поддержки.

Авторы несут полную ответственность за предоставление окончательной версии рукописи в печать. Все авторы принимали участие в разработке концепции статьи и написании рукописи. Окончательная версия рукописи была одобрена всеми авторами. Клинический случай был подготовлен на основании рекомендаций CARE.

ЛИТЕРАТУРА/REFERENCES

1. Alakel N., Stölzel F., Mohr B., Kramer M., Oelschlägel U., Röllig C., Bornhäuser M., Ehninger G., Schaich M. Symptomatic central nervous system involvement in adult patients with acute myeloid leukemia. *Cancer Manag. Res.* 2017;9:97–102. https://doi.org/10.2147/CMAR.S125259
2. Frishman-Levy L., Izraeli S. Advances in understanding the pathogenesis of CNS acute lymphoblastic leukaemia and potential for therapy. *British Journal of Haematology.* 2017;176(2):157–167. https://doi.org/10.1111/bjh.14411
3. Joseph P., Reyes M. Dorsal Column Myelopathy Following Intrathecal Chemotherapy for Acute Lymphoblastic Leukemia. *J. Spinal Cord. Med.* 2014;37(1):107–13. https://doi.org/10.1179/2045772312Y.0000000081
4. Beh S.C., Greenberg B.M., Frohman T., Frohman E.M. Transverse myelitis. *Neurol. Clin.* 2013;31(1):79–138. https://doi.org/10.1016/j.ncl.2012.09.008
5. Xing L., Wen S., Niu Z., Wang F., Zhang X. Rituximab for acute demyelinating myelopathy after allogeneic hematopoietic stem cell transplantation: a case report. *Postgrad. Med.* 2020;9:1–4. https://doi.org/10.1080/00325481.2020.1736884
6. Паровичникова Е.Н., Клясова Г.А., Троицкая В.В., Соколов А.Н., Кузьмина Л.А., Менделеева Л.П. и др. Эффективность лечения взрослых больных острым Т-лимфобластным лейкозом по протоколу ОЛЛ-2009 Российской научно-исследовательской группы по изучению острых лейкозов. *Тер. архив.* 2013;85(8):29–34. [Parovichnikova E.N., Klyasova G.A., Troitskaya V.V. Sokolov A.N., Kuzmina L.A., Mendeleeva L.P. et al. Efficiency of treatment of adult patients with acute T-lymphoblastic leukemia according to the ALL-2009 protocol of the Russian Acute Leukemia Study Group. *Ter. Arch.* 2013;85(8):29–34]. URL: https://ter-arkhiv.ru/0040-3660/article/view/31297
7. Kim H.J., Ryu K.N., Choi W.S., Choi B.K., Choi J.M., Yoon Y. Spinal involvement of hematopoietic malignancies

and metastasis: differentiation using MR imaging. *Clin. Imaging.* 1999;23(2):125–33. https://doi.org/10.1016/s0899-7071(99)00105-9
8. Nguyen T., Palacio A., Beuret-Blanquart F. Paraplegia after intrathecal injection of Methotrexate. *Annals of Physical and Rehabilitation Medicine.* 2011;54(1):e162–e167. https://doi.org/10.1016/j.rehab.2011.07.513
9. Pan Y., Wang C., Wang H., Tao Q., Xiong S., Zhai Z. Transverse myelopathy occurring with intrathecal administration of methotrexate and cytarabine chemotherapy: A case report. *Oncology Letters.* 2016;11:4066–4068. https://doi.org/10.3892/ol.2016.4519
10. Lee H.Y., Sung-il I., Myoung-Hee Kang, Im S-il, Kang M.-H., Kim K.M. et al. Irreversible Paraplegia Following One Time Prophylactic Intrathecal Chemotherapy in an Adult Patient With Acute Lymphoblastic Leukemia. *Yonsei Med. J.* 2008;49(1):151–4. https://doi.org/10.3349/ymj.2008.49.1.151
11. Froklage F.E., Reijneveld J.C., Heimans J.J. Central neurotoxicity in cancer chemotherapy: pharmacogenetic insights. *Pharmacogenomics.* 2011;12(3):379–95. https://doi.org/10.2217/pgs.10.197
12. Dornbos D. 3rd, Elder J., Otero J., Baiocchi R.A., Slone H.W., Puduvalli V.K. et al. Spinal Cord Toxicity From Intrathecal Chemotherapy: A Case With Clinicopathologic Correlation. *World Neurosurg.* 2019;128:381–384. https://doi.org/10.1016/j.wneu.2019.05.123
13. EMA/289046/2017 Committee for Medicinal Products for Human Use (CHMP). URL: https://www.ema.europa.eu/en/news/meeting-highlights-committee-medicinal-products-human-use-chmp-18-21-april-2017
14. Kelm S., Pelz A., Schauer R., Filbint M.T., Tang S., de Bellard M.-E. et al. Sialoadhesin, Myelin-Associated Glycoprotein and CD22 Define a New Family of Sialic Acid-Dependent Adhesion Molecules of the Immunoglobulin Superfamily. *Curr. Biol.* 1994;4(11):965–72. https://doi.org/10.1016/s0960-9822(00)00220-7
15. Kantarjian H., Thomas D., Jorgensen J., Kebriaei P., Jabbour E., Rytting M. et al. Results of Inotuzumab Ozogamicin, a CD22 Monoclonal Antibody in Refractory and Relapsed Acute Lymphocytic Leukemia. *Cancer.* 2013;119(15):2728–2736. https://doi.org/10.1002/cncr.28136
16. Vincent A. Developments in autoimmune channelopathies. *Autoimmun Rev.* 2013;12(6):678–681. https://doi.org/10.1016/j.autrev.2012.10.016
17. Rajan T.V. The Gell-Coombs Classification of Hypersensitivity Reactions: A Re-Interpretation. *Trends Immunol.* 2003;24(7):376–9. https://doi.org/10.1016/s1471-4906(03)00142-x
18. Giometto B., Grisold W., Vitaliani R., Graus F., Honnorat J., Bertolini G., PNS Euronetwork. Paraneoplastic neurologic syndrome in the PNS Euronetwork database: A European study from 20 centers. *Arch. Neurol.* 2010;67:330–335. https://doi.org/10.1001/archneurol.2009.341
19. Liu Z., Jiao L., Qiu Z., Da Y Tanga Y., Lina Y., Lia D. et al. Clinical Characteristics of Patients With Paraneoplastic Myelopathy. *J. Neuroimmunol.* 2019;330:136–142. https://doi.org/10.1016/j.jneuroim.2019.03.001
20. Chamberlain M.C., Sandy A.D., Press G.A. Neurology. Leptomeningeal metastasis: a comparison of gadolinium-enhanced MR and contrast-enhanced CT of the brain. *Press GA Neurology.* 1990;40(3 Pt 1):435–8. https://doi.org/10.1212/wnl.40.3_part_1.435
21. Del Principe M.I., Maurillo L., Buccisano F., Sconocchia G., Cefalo M., De Santis G. et al. Central Nervous System Involvement in Adult Acute Lymphoblastic Leukemia: Diagnostic Tools, Prophylaxis, and Therapy. *Mediterr. J. Hematol. Infect. Dis.* 2014;6(1):e2014075. https://doi.org/10.4084/MJHID.2014.075. eCollection 2014
22. Thomas X., Le Q. Central nervous system involvement in adult acute lymphoblastic leukemia. *Hematology.* 2008;13(5):293–302. https://doi.org/10.1179/102453308X343374
23. Skullerud K., Halvorsen K. Encephalomyelopathy following intrathecal methotrexate treatment in a child with acute leukemia. *Cancer.* 1978;42:1211–1215. https://doi.org/10.1002/1097-0142(197809)42:3 < 1211::aid-cncr2820420326 > 3.0.co;2-x
24. Cachia D., Kamiya-Matsuoka C., Pinnix C.C., Chi L., Kantarjian H.M., Cortes J.E. et al. Myelopathy following intrathecal chemotherapy in adults: a single institution experience. *J. Neurooncol.* 2015;122(2):391–398. https://doi.org/10.1007/s11060-015-1727-z
25. Yong Lee H., Im S., Kang M-H., Kim K.M., Kim S.H., Kim H.-G. et al. Irreversible Paraplegia Following One Time Prophylactic Intrathecal Chemotherapy in an Adult Patient with Acute Lymphoblastic Leukemia. *Yonsei Med. J.* 2008;49(1):151–4. https://doi.org/10.3349/ymj.2008.49.1.151
26. Schultheiss T.E. The radiation dose–response of the human spinal cord. *Int. J. Radiat. Oncol. Biol. Phys.* 2008;71:1455–1459. https://doi.org/10.1016/j.ijrobp.2007.11.075
27. Wong C.S., Fehlings M.G., Sahgal A. Pathobiology of radiation myelopathy and strategies to mitigate injury. *Spinal Cord.* 2015;53(8):574–80. https://doi.org/10.1038/sc.2015.43
28. Wong C.S., Van Dyk J., Milosevic M., Laperriere N.J. Radiation myelopathy following single courses of radiotherapy and retreatment. *Int. J. Radiat. Oncol. Biol. Phys.* 1994;30(3):575–81. https://doi.org/10.1016/0360-3016(92)90943-c
29. Краснов В.С., Беденко А.С., Тотолян Н.А., Скоромец АА. Продольно распространенный поперечный миелит, ассоциированный с интратекальным синтезом олигоклонального иммуноглобулина G и дефицитом витамина B_{12}. *Неврология, нейропсихиатрия, психосоматика.* 2016;8(3):71–75. [Krasnov V.S., Bedenko A.S., Totolyan N.A., Skoromets A.A. Longitudinally extensive transverse myelitis associated with intrathecal synthesis of oligoclonal immunoglobulin G and with vitamin B12 deficiency. *Nevrologiya, neiropsikhiatriya, psikhosomatika. Neurology, neuropsychiatry, psychosomatics.* 2016;8(3):71–75. (In Russian)]. http://dx.doi.org/10.14412/2074-2711-2016-3-71-75
30. Flanagan E.P., McKeon A., Lennon V.A., Kearns J., Weinshenker B.G., Krecke K.N. et al. Paraneoplastic isolated myelopathy: clinical course and neuroimaging clues. *Neurology.* 2011b. 76, 2089–2095. https://doi.org/10.1212/WNL.0b013e31821f468f
31. Hemmer B., Glocker F.X., Schumacher M. Deuschl G., Lücking C.H. Subacute combined degeneration: clinical, electrophysiological, and magnetic resonance imaging findings. *J. Neurol. Neurosurg. Psychiatry.* 1998;65:822–827. https://doi.org/10.1136/jnnp.65.6.822
32. Kumar N., Ahlskog J.E., Klein C.J., Port J.D., Imaging features of copper deficiency myelopathy: a study of 25 cases. *Neuroradiology.* 2006;48(2):78–83. https://doi.org/10.1007/s00234-005-0016-5

Поступила 19.10.20
Принята к печати 17.11.20